第 4 号（通巻第 4 号）2025 年 3 月発行　ISSN 2758-0032

JSOPRS

日本眼形成再建外科学会雑誌

Japanese Society

of Ophthalmic Plastic and Reconstructive Surgery

2025　March　Vol. 4

目次

Japanese Society of Ophthalmic Plastic and Reconstructive Surgery
第 4 号　（令和 7 年 3 月）

原著論文

- 「ブタを用いた眼窩手術教育－第 3 報：眼球摘出・義眼床形成模擬手術－」
  …… 根本裕次・今川幸宏・嘉鳥信忠・村上正洋・野田実香　2
- 「若年女性の基底細胞癌に対して保存強膜移植による再建を行い良好な結果を得られた 1 例」
  …… 野口魁斗・大沢郁文・星野彰宏・田邊吉彦　9

学術学会 記録集・印象記

第 11 回日本眼形成再建外科学術集会　開催報告……　恩田秀寿（昭和大学医学部眼科）　14
日程表
ショートタイトル一覧
学会印象記
・特別講演 1「低侵襲を心掛けた眼腫瘍の外科的治療」　後藤 浩
…… 座長：恩田秀寿　18
・ 特別講演 2「眼形成再建外科と国際標準」　三村真士
…… 座長：恩田秀寿　19

・シンポジウム …… 野田実香・渡辺彰英　20
・教育講演 …… 鈴木茂伸・根本裕次　22
・アフタヌーンセミナー…… 垣淵正男・村上正洋　24
・一般講演 1【腫 瘍】…… 辻 英貴・三戸秀哲　25
・一般講演 2【眼 瞼】…… 鈴木 亨 ・今川幸宏　27
・一般講演 3【眼 窩】…… 安積 淳 ・高比良雅之　30

学会関連

役員一覧 …… 33
学術集会の開催履歴 …… 34
会則 …… 35
入会案内 …… 37
投稿規定 …… 38
著作権同意
タイトルページ書式

編集後記 …… 42

ブタを用いた眼窩手術教育
―第３報：眼球摘出・義眼床形成模擬手術―

Porcine training models for eye ball enucleation and socket surgery：the third report

根本裕次[1,2*]・今川幸宏[1,3]・嘉鳥信忠[1,4]・村上正洋[1,2,5,6]・野田実香[1,7]

Yuji Nemoto[1,2*]・Yukihiro Imagawa[1,3]・Nobutada Katori[1,4]・Masahiro Murakami[1,2,5,6]・Mika Noda[1,7]

【要約】　目的：眼球摘出術および義眼床形成術は，日常臨床では稀であるが，必要な手技である．ブタ眼窩を用いた模擬手術による教育法について検討した．

方法：眼球摘出術経験数に応じた３群に分けられた17名の医師を対象に，事前に送付した教材による自主学習後，ブタの解凍眼窩を用い，９名の指導医の下で模擬手術を行った．所要時間，眼球損傷，実習前後の理解度スコア，問題点についてアンケート調査を行い検討した．

結果：両術式の合計所要時間は平均44.4分で，３群の間に有意差はなかった．未経験群１例で強膜損傷を生じた．理解度スコアは実習後に有意に向上し（p＝0.000293），３件以上の経験群でも同様であった．ヒトとの解剖学的差異，技術的問題，実際の手術との乖離などの指摘があった．

結論：本模擬手術の教育法は初心者のみならず経験者にも有用であるが，材料の提供法と事前教育の充実などの課題がある．

【キーワード】　ブタ眼窩，眼球摘出術，義眼床形成術，模擬手術，手術教育

【Abstract】　Purpose：To improve experimental studies in enucleation and eye socket surgery techniques using porcine models.

Methods：Seventeen physicians, categorized into three groups based on their experience with simulated surgeries, engaged in self-study and practiced on thawed porcine orbits under the guidance of nine instructors. The time required, complication rates, and pre- and post-study comprehension scores were recorded and analyzed.

Results：The average time required was 44.4 minutes, with no significant differences among the groups. Scleral damage was noted in one instance within the inexperienced group. Comprehension scores increased significantly after the study（p＝0.000293）across all groups. Issues such as anatomical differences from humans, technical challenges, and variances from actual surgery were identified.

Conclusions：The porcine training model is an effective tool for enhancing enucleation and eye socket surgery skills. While useful for all physicians, including those with experience, improvements in material provision and pre-training education are needed.

【Keywords】　Porcine orbit, Enucleation, Eye socket reconstruction, Simulated surgery, Surgical education

1　日本眼形成再建外科学会　Japanese Society of Ophthalmic Plastic and Reconstructive Surgery
2　日本医科大学眼科　Department of Ophthalmology, Nippon Medical School
3　大阪回生病院眼形成手術センター　Osaka Kaisei Hospital, Oculoplastic Surgery Center
4　大浜第一病院眼形成眼窩外科　Department of Ophthalmic Plastic and Reconstructive Surgery, Ohama Daiichi Hospital
5　まぶたとヒフのクリニック千駄木プラザ形成外科　Eyelid and Skin Clinic Sendagi Plaza Plastic Surgery
6　日本医科大学形成外科　Department of Plastic and Reconstructive Surgery, Nippon Medical School
7　野田実香まぶたのクリニック　Noda Mika Eyelid Clinic

＊別刷請求先：113-8603　東京都文京区千駄木1-1-5
日本医科大学眼科　根本裕次

緒言

手術技術の向上のためには，日常臨床時での体験，解剖実習や模擬手術が欠かせない．学習効率を上げるためには経験豊富な医師による対面指導が重要とされている[1]が，COVID-19問題以後は感染への懸念から遠隔で指導する方法も報告されている[2]．

眼科領域において，重要でありながら，手術技術の向上が容易ではない手術の1つとして，眼球摘出術および義眼床形成術がある．

眼球摘出術は，眼科治療における最終手段である．臨床的には，眼内に限局した悪性腫瘍，全眼球炎，有痛性眼球癆，重篤な穿孔性眼外傷および交感性眼炎で適応になるが[3-7]，整容面の問題もあり，再建のため義眼床形成術を一期的に併用することが多い[8]．また，角膜移植目的での遺体から眼球摘出を施行することもあり，年間約800～1,700件行われている[9]．これらの手術は緊急に行われることが多く，特に，遺体眼球摘出術は他科病棟や自宅に出張して行う場合もある．したがって，眼球摘出術および義眼床形成術は，眼形成外科医のみならず，一般眼科医も習得しておくべき技術である．

しかし，臨床的には，これらの手術は侵襲が大きく，近年は減少傾向にあり，一般眼科医が日常臨床で遭遇する機会は極めて稀となっている．本邦での手術件数(2022年6月)は眼球摘出術5件，義眼床形成術を併施した眼球摘出術が5件，合計10件であり，水晶体再建術(眼内レンズ挿入付)手術数(39,698件)の0.025％にすぎない[10]．

一方，解剖実習や模擬手術用に本邦でも容易に入手できる教材としてブタがある．ブタの眼窩，眼球周囲組織(第3眼瞼と眼球後引筋)はヒトと異なる点がある[1,11-13]が，眼球自体はヒト眼球と酷似しており[14]，扱いやすい教材である．このため，従来から，学生や眼科研修医を対象とした眼球解剖[1]のほか，水晶体超音波乳化吸引術，硝子体切除術，網膜光凝固術，網膜下注射，眼瞼挙筋短縮術，外眼角切開術など，眼球や眼瞼の模擬手術教材として，広く使用されている[15-21]．我々も，模擬手術教材としてブタに着目し，眼球摘出術，眼窩内容除去術，骨切りなどの模擬手術を行い，有用性と問題点について報告した[22,23]．しかし，我々の知る限り，眼球摘出術から義眼床形成術まで一貫した模擬手術教育を行った報告はない．

COVID-19問題による3年間の教育事業中断後，我々は，ブタを用いた眼球摘出術・義眼床形成模擬手術教育(本プログラム)を行い，教材や方法について検討したため報告する．

対象および方法

対象は，日本眼形成再建外科学会主催の眼形成手術実習に受講生または指導者として応募した同学会会員医師．本プログラムを受講した17名の内訳を**表1**に示す．遺体を含むヒト眼球摘出術経験数，眼形成手術経験概数は多様であり，医師の年数は，3～30(中央値21)年で，所属科は眼科16，形成外科1であった．遺体を含む眼球摘出術経験数で，Ⅰ群(経験なし：○)，Ⅱ群(1～2件：△)，Ⅲ群(3件以上：■)の3群に分けた．指導者は，筆者らを含む12名で，このうち9名は受講生を直接指導し，3名は記録や事務を担当した．

模擬手術の材料は，食肉用として市販されている新鮮なブタから切り出し，凍結，実習日に解凍した，眼窩ブロック10頭20側(購入価格1ブロック1,350円)．義眼台は，臨床的に頻用されているアクリル樹脂(polymethyl methacrylate：PMMA)球が輸入品かつ高額(購入価格1個64$＝約9,500円)なため[24]，玩具用スーパーボール(購入価格1個11円)で代用した．器械のうち，剪刀はMetzenbaum剪刀を用いた．

方法はCOVID-19問題を勘案した．理解を深めながらも全実習時間を短縮するため，対象者に実習前にブタ眼窩解剖と模擬手術手順(**図1**)のスライド教材や参考文献[7,22,23]を送信して各自視聴させた．実際の手順を以下

表1　受講生

群	人数	眼球摘出術経験数 遺体を含む(中央値)	眼形成手術経験概数				医師年数(中央値)	科	
			≦10	≦50	≦100	＞100		眼科	形成外科
Ⅰ　○	6	0(0)	2			4	4～30(17)	5	1
Ⅱ　△	5	1～2(1.5)	2	2		1	3～28(21)	5	
Ⅲ　■	6	5～50(10)		1	4	1	14～28(19)	6	
合計	17		4	3	4	6	3～30(21)	16	1

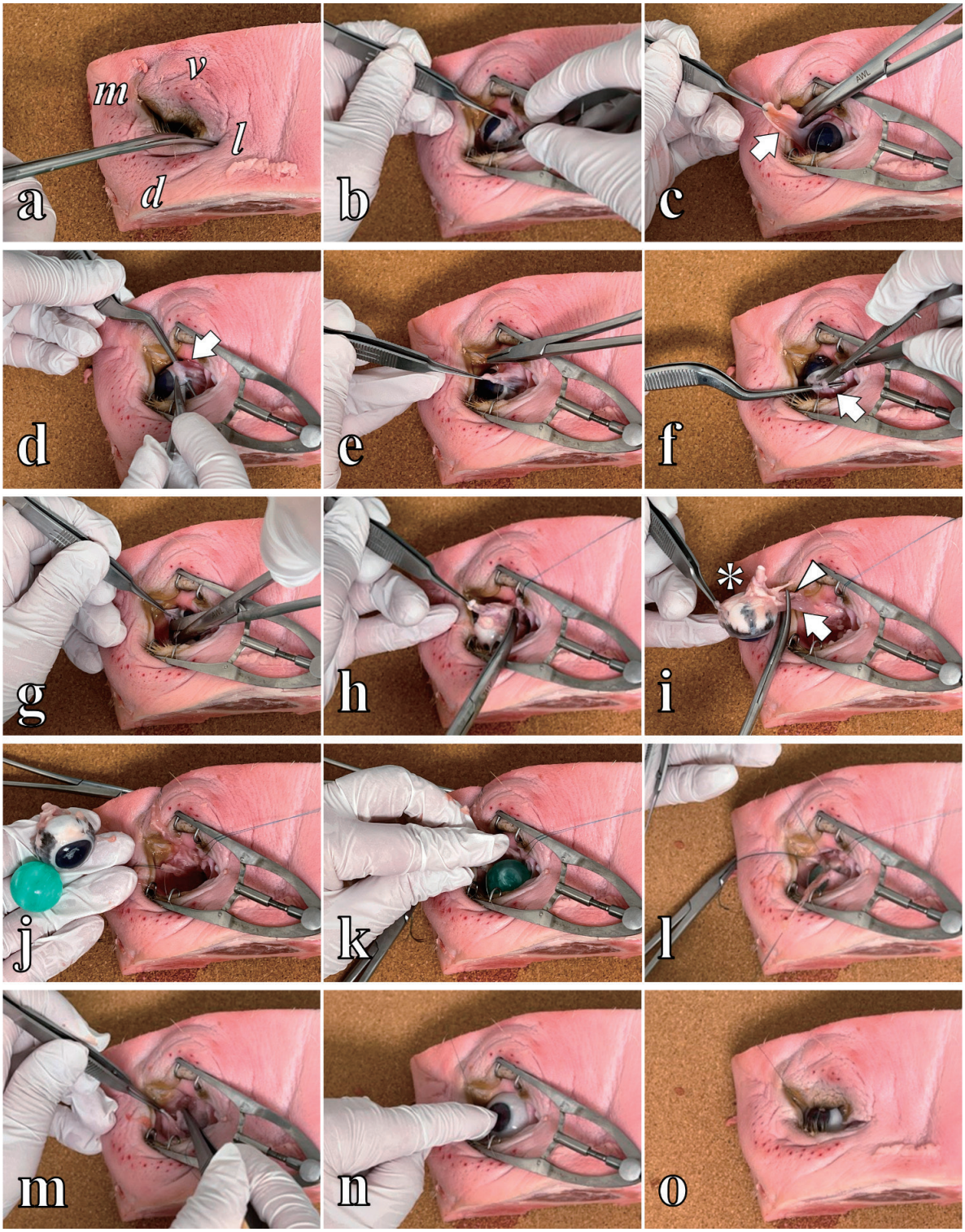

図1　模擬手術手順(説明スライド写真から抜粋)
a：ブタ右眼窩ブロック．ブタでは，ヒトと方向の呼称が異なり，内側(medial：m)，外側(lateral：l)，背側(dorsal：d)，腹側(ventral：v)と呼ぶ．眼窩の横径が小さいので，操作を容易にするために外眼角切開を行う．b：輪部結膜を剝離する．c：第3眼瞼(矢印，ヒトの半月ひだに相当)を切除する．d：外側直筋(矢印，ヒトの外直筋)を掬い，眼球付着部付近で切断する．e：外側直筋の中枢側断端に通糸する．f：背側直筋(矢印，ヒトの上直筋)を掬い，眼球付着部付近で切断，中枢側断端に通糸する．内側直筋(ヒトの内直筋)，腹側直筋(ヒトの下直筋)にも同様の操作を行う．g：眼球後方の剝離を行う．h：眼球を可及的に内転させ，視神経を切断する．i：眼球側の視神経(＊)が十分な長さであることを確認し，腹側斜筋(矢印，ヒトの下斜筋)や眼球後引筋(矢頭，ヒトにはない)を切断する．j：摘出眼球に近い大きさの義眼台(模擬手術ではスーパーボール)を選択する．k：義眼台を挿入する．l：内側直筋と外側直筋，背側直筋と腹側直筋の糸を結紮する．m：結膜を縫合閉鎖し，義眼床を形成する．n：義眼を挿入する．o：終了．

図2　実習の実際
a：受講者2名に対し，1名の指導者が担当し，密を防ぐため広い会議室内に分散して実習する．
b：未経験者（Ⅰ群）には，付き切りでの指導が必要である．
c：経験者（Ⅲ群）でも眼球を内転させずに視神経切断を試みる場合がある．
d：未経験者（Ⅰ群）が摘出した眼球．強膜切開創（矢印）がある．

に示す．まず後の操作を容易にするために外眼角切開を行う（**図1a**）．角膜輪部結膜を切開剝離し，第3眼瞼を切除する（**図1b,c**）．4直筋を掬い，眼球付着部で切断し，中枢側断端に通糸する（**図1d～f**）．眼球後方の剝離を行い，眼球を可及的に内転させ，視神経，次いで周囲の筋を切断する（**図1g～i**）．義眼台を挿入し，直筋の糸を結紮する（**図1k,l**）．結膜を縫合閉鎖して義眼床を形成し，義眼を挿入する（**図1m,n**）．

実習当日は実技指導のみとし，密を避け，受講生2名を指導者1名が担当し，手技の指導，所要時間の計測，合併症の確認を行った．電子メールでのアンケートを教材送信前と実習後に行った．受講生には，客観的評価として，本プログラムの所用時間，眼球・視神経の一番前方の創（切断位置スコア）を，自己評価として，手術手技の理解度スコアを調査した．検定は，3群間の比較については Kruskal-Wallis 検定，理解度の変化については Wilcoxon の符号順位検定を用いた．また，全対象者に本プログラムの問題点と改善点を自由回答させた．

結果

図2に実習の実際を示す．受講生2名と指導者1名が1組となり，分散して実習を行った（**図2a**）．指導者は，眼球摘出術未経験者には付き切りとなった（**図2b**）．眼球を十分内転せずに視神経切断する例（**図2c**）や，視神経を切断しようとして，強膜を損傷する例（**図2d**）がみられた．

図3に本プログラムの実習結果について示す．所要時間は受講生のうち16名が回答した．所要時間を失念した1名は除外した．回答した16名の所要時間は30～60分（平均44.4分）であった．群別比較では，3群間に有意差はなかった（$p=0.8105$）（**図3a**）．切断位置スコアは，0点（眼球側に視神経がある），1点（眼球後極部で視神経の長さがない），2点（強膜に切り込んだ）の3段階である．16名では眼球損傷はなかった（0～1点）0が，1名（**図2d**）は2点であった．群別比較では3群間に有意差はなかった（$p=0.9805$）（**図3b**）．

図4に手術手技別の理解度スコアを示す．1点（理解できなかった）から10点（よく理解できた）までの10段階評価である．受講生全体では，眼球摘出術，義眼床形成術ともに，有意にスコアが向上した（$p=0.000293$）．群別比較でもⅡ群の義眼床形成術以外は有意に向上した．

表2に実習時の問題点についての自由回答結果を示す．受講生のうち，Ⅰ，Ⅱ群からは外眼筋の同定・処理や，結膜切開，剝離，眼球固定などの困難さ，事前の実演や動画視聴が必要であるとの感想が出され，Ⅲ群からは，器械の不調や角膜移植用の眼球摘出術と異なるなどが挙げられた．一方，指導者からは，ほかに，組織が固い，義眼台が過大，結膜縫合時の同定が困難などが指摘

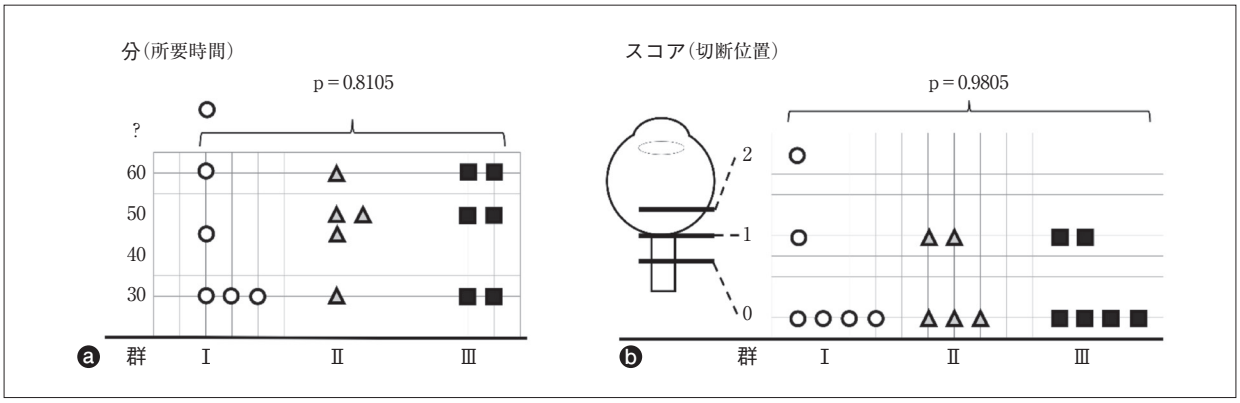

図３　実習結果
a：眼球摘出術と義眼床形成術の合計所要時間．Ⅰ群１名は失念し，検討から除外した．残る16名の群別比較では３群間に有意差はない．
b：切断位置スコア．２点となったのはⅠ群１名である．群別比較では３群間に有意差はない．

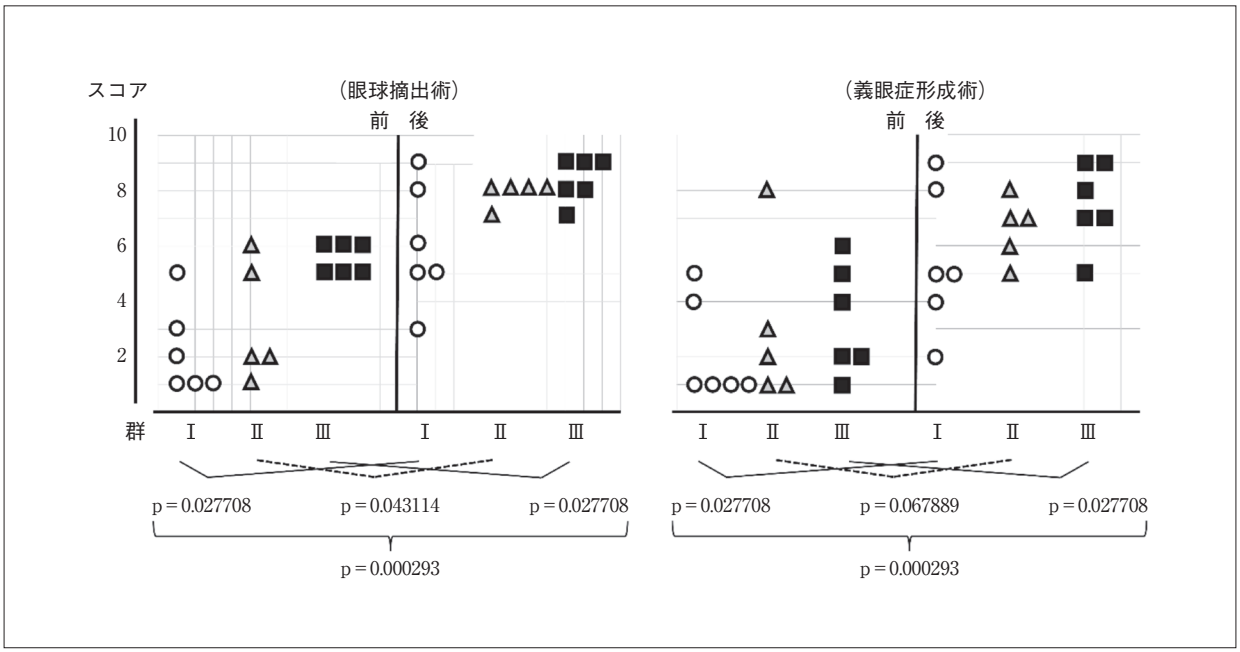

図４　手術手技の理解度スコア
対象全体では，眼球摘出術，義眼床形成術ともに，有意に向上がみられる．Ⅲ群は眼球摘出術の実習前スコアは５～６点と高いが，実習後スコアは７～９点とさらに向上する．義眼床形成術でも同様である．

された．

考按

今回，我々は，医師年数，経験数が様々な対象に，凍結・解凍したブタ眼窩ブロックを用いた眼球摘出術・義眼床形成模擬手術を教育し，所要時間，切断位置スコア，理解度スコアや問題点などを調査し，検討した．

所要時間について，Yousuf らは，眼球摘出・義眼床形成術を施行した31例（外傷性眼球破裂15例，眼内悪性腫瘍6，緑内障4，網膜虚血4，感染2）では89.6±10.1分と報告している[5]．今回は，30～60分（平均44.4分）と短かったが，これは，模擬手術では，実際の手術に比し，眼球の状態が良く，出血もなく，指導医の介助があったためであると考えられる．また，今回の結果では，所要時間は過去の経験数とは関係がなかったが，これは，未経験者には指導医の介助が多かったため，短時間に終了できたためであると考えられる．しかし，指導者からは時間不足との意見もみられたため，今後は余裕をもった時間設定にすべきであろう．

今回，切断位置スコアを評価の１つに加えた．臨床的な眼球摘出術の場合，眼球損傷をすると，眼球内部の炎

症や腫瘍を眼窩内に波及または播種する危険性がある．また，腫瘍が視神経内に浸潤している可能性もある．したがって，眼球の形態を温存し，十分な長さの視神経を付けて摘出する必要がある．そのためには，眼球を内転または外転させたり前方に引き出したりして視神経を眼窩浅部に移動すること，弱彎の Metzenbaum 剪刀を使用すること，刀先で触知した視神経を辿り剪刀を可及的に深部まで押し込み切断することなどが推奨されている[3,7,25]．今回は，指導者の下で，過去の経験数にかかわらず，大半が視神経を付けて眼球を摘出することができた．しかし，眼球後極部で視神経の長さがなかった例や，強膜を損傷した未経験者，眼球内転をせずに視神経を切断した経験者もみられた．以上から，事前学習教材や直接指導では，眼球の形態を温存し，視神経の長さを確保するための意義と方策を強調すべきであると考える．

理解度スコアについて述べる．以前行った，ブタ眼窩の眼球摘出・眼窩内容除去模擬手術では，「視神経切断法」「骨膜剝離法」「眼窩骨の形状」全てについて，実習後は有意に向上した．しかし，対象者の大半が，筆頭著者が指導していた日本医科大学眼科医局員の眼窩手術初心者であったため，その評価にバイアスがかかっている可能性が指摘された[22]．今回は，日本眼形成再建外科学会会員の応募者で実習を行った．眼球摘出術，義眼床形成術ともに，実習後の理解度は有意に向上した．特に，5回以上の経験者でも有意な向上がみられたことから，本プログラムは，経験の多寡にかかわらず，理解を深めるには有用であると考えられる．

今回，自由回答における指摘事項では，ヒト眼球摘出術の経験が浅い対象者（Ⅰ・Ⅱ群）と経験がある対象者（Ⅲ群，指導者）では内容が異なっていた．経験が浅い対象者からは，外眼筋の同定・処理や，結膜切開，剝離，眼球固定などの困難さなどの解剖学的・技術的な問題点を指摘された．一方，経験がある対象者（Ⅲ群，指導者）からは，組織が固い，義眼台が過大，結膜縫合時の同定が困難，角膜移植用術式と異なるなど，実習と実際の手術との乖離が指摘された．これらの相違は，経験の差により生じたものと考えられる．経験の浅い対象者については，外眼筋の同定法や，剪刀や固定攝子の使用法，義眼台が不要な場合の術式選択など，実践的なコツを資料や実演時に明示することが望ましいと考えられる．また，組織の硬さが指摘された理由の一つとして，提供されたブタの状態による可能性がある．以前の実習では，ブタ頭部は1～2頭と少数であり冷蔵状態で頭部全体が提供され，組織の硬さは指摘されなかった[22,23]．一方，今回は9頭17側と多数であったため，眼窩ブロックでの提供を試みた．切断分割を容易にするため頭部を凍結し，切断後解凍させて実習に供したが，この過程が組織の硬化や剝離困難の状態を引き起こしたのかもしれない．眼窩ブロックは，頭部よりも小さく，運搬には便利であるが，購入する際には留意が必要であろう．

表2　実習時の問題点

群	受講生 Ⅰ○	受講生 Ⅱ△	受講生 Ⅲ■	指導者
組織が固い				1
第3眼瞼で結膜同定が困難			1	1
結膜切開が困難	1	1		
外眼筋の同定処理が困難	3	3		2
後方の剝離が困難		1		
眼球固定が困難	1	1		
義眼台が過大				2
結膜縫合時の同定が困難				2
器械の不調・不足			1	2
角膜移植用の術式と異なる			1	
時間不足		1		4
事前実演が必要	2			1
事前動画が必要		1		

最後に，実習方法について述べる．実習方法は，COVID-19 問題以前と以後で大きく変化した．Kivell らの 2009 年の報告では，Duke 大学眼科を選択した少人数の医学部 2 年生に対して，対話型解剖実習を行っている[1]．学生は，解剖学や主な眼疾患の症候学や病理などについて事前に講義（約1時間）を受け，教員によるヒト眼窩の実演解剖を見学（約 45 分）したのち，教員と議論しながら，ブタ眼球の顕微鏡解剖実習を行っている（約 90 分）．この教員とのフィードバックが学習効果を高めると述べた．一方，COVID-19問題後，Homer らの2020年の調査では，米国眼科形成外科学会が臨床研修を中止し，遠隔で仮想機関間教育セッションを行っていたが，研修生も指導医も，その効果や外科的技向上には不安を生じている，と述べた[2]．

我々がCOVID-19問題発生前に行った模擬手術では，10 名前後の対象に対して共同著者 2～3 名が巡回して指導していた．その問題点と改善点として，「指導者不足」「事前学習教材の充実」「指導者の育成の必要性」などが挙げられていた[22,23]．COVID-19 問題発生後の今回，対象者 2 名を指導者 1 名にして，送信した事前説明スライドには連続写真を掲載した．その結果，「指導者不足」とい

う回答はみられなかったが，事前学習についてなお，「動画」あるいは「実演」を要望された．従来の報告と今回の結果からは，教育効果としては，事前動画学習，当日実演，マンツーマンか少人数グループでの実習が望ましい．しかし，感染予防の問題もあり，今後再検討すべきと考える．

結論

本プログラムは初心者のみならず経験者の理解度を向上させる点で有用である．感染予防を勘案し，実習生の技量に応じた教育方法，材料の提供法などの課題があり，さらに改善する必要がある．

謝辞：今回の報告にあたり，指導者としてご参加いただいた方々に感謝申し上げます．
那覇市立病院眼科　大山泰司 先生
かねこ眼科　金子博行 先生
大阪大学眼科　北口善之 先生
CLINICA BellaForma　佐藤英明 先生
大阪公立大学医学部眼科　田上瑞記 先生
九州大学眼科　田邉美香 先生
オキュロフェイシャルクリニック大阪　藤田恭史 先生
オキュロフェイシャルクリニック大阪　三村真士 先生
(氏名五十音順)

＜利益相反公表基準に該当なし＞

文献

1) Kivell TL, Doyle SK, et al：An interactive method for teaching anatomy of the human eye for medical students in ophthalmology clinical rotations. Anat Sci Educ 2：173-178, 2009.
2) Homer NA, Epstein A, et al：Oculoplastic fellow education during the COVID-19 crisis. Orbit 41：79-83, 2020.
3) 雨宮次生：眼球内容除去術・眼球摘出術・義眼(台)について．眼科 29：1163-1168，1987.
4) Hansen AB, Petersen C, et al：Review of 1028 bulbar eviscerations and enucleations. Changes in aetiology and frequency over a 20-year period. Acta Ophthalmol Scand 77：331-335, 1999.
5) Yousuf SJ, Lones LS, et al：Enucleation and evisceration：20 years of experience. Orbit 31：211-215, 2012.
6) Roelofs KA, Aghazadeh H, et al：Enucleation and evisceration：an analysis of indications, histopathological findings, and surgical trends over 23 years at a tertiary care hospital in western Canada. Can J Ophthalmol 54：106-110, 2019.
7) 金子博行：眼球摘出．眼科手術 32：545-548，2019.
8) 八子恵子：無眼球眼窩と義眼床．PEPARS 139：20-27，2018.
9) 日本アイバンク協会：年度別眼球兼献眼者数等の推移．https://j-eyebank.or.jp/doc/business/06_2023statistic.pdf　アクセス日2023年9月19日
10) 厚生労働省：社会医療診療行為別統計(E-Stat)　https://www.e-stat.go.jp/stat-search/files?page=1&toukei=00450048&tstat=000001029602&tclass1=000001205520　アクセス日2023年9月3日
11) Kyllar M, Štembírek JD, et al：A porcine model surgical anatomy of the orbit for maxillofacial surgery. Lab Anim 50：125-136, 2016.
12) Liebich HG, König HE：九郎丸正道，市原伸恒，他(訳)：軸性骨格．König HE, Liebich HG (編)：カラーアトラス獣医解剖学，増補改訂第2版，上巻．緑書房，東京，85-146，2016.
13) Liebich HG, Sótonl P, et al：竹花一成，植田弘美(訳)：眼(視覚器)．König HE, Liebich HG(編)：カラーアトラス獣医解剖学，増補改訂第2版，下巻．緑書房，東京，665-686，2016.
14) Sanchez I, Martin R, et al：The parameters of the porcine eyeball. Graefes Arch Clin Exp Ophthalmol 249：475-482, 2011.
15) Uhlig CE, Gerding H：A dummy orbit for training in dignotic procedures and laser surgery with enucleated eyes. Am J Ophthalmol 126：464-466, 1998.
16) Suner S, Simmons W, et al：A porcine model for instruction of lateral canthotomy. Acad Emerg Med 7：837-838, 2000.
17) 廣辻徳彦：大阪医科大学眼科における内眼手術教育システム．医学教育 34：327-333，2003.
18) 中静裕之，島田宏之，他：豚眼を用いた25ゲージ硝子体手術ウエットラボ．眼科 49：1243-1249，2007.
19) 永原　幸：IOL縫着手技の手術教育．眼科手術 27：314-322，2014.
20) Nakashizuka H, Wakatsuki Y, et al：Wet laboratory training using porcine eyes with eyelids. Can J Ophthalmol 52：398-402, 2017.
21) Maierhofer NA, Jablonka A-M, et al：iOCT-guided simulated subretinal injections：a comparison between manual and robot-associated techniques in an ex-vivo porcine model. J Robot Surg 17：2735-2742, 2023.
22) 根本裕次，村上正洋，他：ブタを用いた眼窩手術教育－第1報：ブタ眼窩の手術教材としての有用性－．眼臨紀 13：338-343，2020.
23) 根本裕次，村上正洋，他：ブタを用いた眼窩手術教育－第2報：SONOPET™ による骨操作練習－．眼臨紀 13：597-602，2020.
24) Guden Ophthalmic社ホームページ　https://guldenophthalmics.com/products/　アクセス日2024年1月25日
25) 鈴木茂伸：眼球摘出．大島浩一，後藤　浩(編)：眼科臨床エキスパート　知っておきたい眼腫瘍診療．医学書院，東京，152-157，2015.

若年女性の基底細胞癌に対して保存強膜移植による再建を行い良好な結果を得られた１例

A case of successful reconstruction using preserved scleral graft for basal cell carcinoma in a young woman

野口魁斗[1,2*]・大沢郁文[2]・星野彰宏[2]・田邊吉彦[2]

Kaito Noguchi[1,2*]・Ikubun Osawa[2]・Akihiro Hoshino[2]・Yoshihiko Tanabe[2]

【要約】　背景：20 代女性に発症した基底細胞癌に対して保存強膜移植を用いた再建術を施行して，良好な結果が得られたため報告する．

症例：25 歳の女性が左下眼瞼の腫瘤に気がつき近医を受診した．精査加療のため，JCHO 中京病院へ紹介となった．左下眼瞼中央部に横 5mm× 縦 2mm，茶褐色で中央部に潰瘍を形成する腫瘤性病変を認め，生検を施行した．生検の結果，基底細胞癌の疑いで追加切除を施行し，保存強膜移植を用いた再建を行った．切除検体の断端は陰性で，術後２年の時点で再発は認めていない．整容的にも良好な結果が得られている．

結論：若年者の皮膚癌は稀であるが，腫瘤性病変を認めた際は若年であっても病理検査を行うことが重要である．悪性腫瘍では切除範囲が広範となり，眼瞼の再建が必要となる．保存強膜移植を用いた再建の報告は数が少ないものの良好な成績が報告されており，また正常な組織への侵襲がないことから患者
負担の軽減につながる可能性がある．

【キーワード】　基底細胞癌，若年発症，保存強膜移植，眼瞼再建

【Abstract】　Background：We report a case of a 25-year-old woman who underwent reconstruction using preserved scleral graft for basal cell carcinoma(BCC), resulting in a favorable outcome.

Case Report：A 25-year-old woman noticed a mass on her left lower eyelid and visited a clinic. She was referred to JCHO Chukyo Hospital for further examination and treatment. A 5mm x 2mm, brown mass with a central ulcer was observed in the center of the left lower eyelid, and a biopsy was performed. The biopsy suggested BCC, so an additional excision was performed, followed by reconstruction using preserved scleral grafting. The surgical margins of the excised specimen were negative, and no recurrence has been observed two years postoperatively. The cosmetic outcome was also favorable.

Conclusion：Although skin cancer in young patients is rare, it is important to perform pathological examination even in young patients when a mass lesion is observed. Eyelid reconstruction is necessary, because malignant tumors require extensive excision. While reports on reconstruction using preserved scleral graft are few, they show favorable results and may reduce patient burden due to the lack of in- vasion into normal tissue.

【Keywords】　**Basal cell carcinoma, Young onset, Preserved scleral graft, Eyelid reconstruction**

1　飯田市立病院眼科　Department of Ophthalmology, Iida Municipal Hospital
2　JCHO 中京病院眼科　Department of Ophthalmology, JCHO Chukyo Hospital

＊別刷請求先：395-8502　長野県飯田市八幡町 438
飯田市立病院眼科　野口魁斗

緒言

既報では，本邦における眼瞼悪性腫瘍の診断時の平均

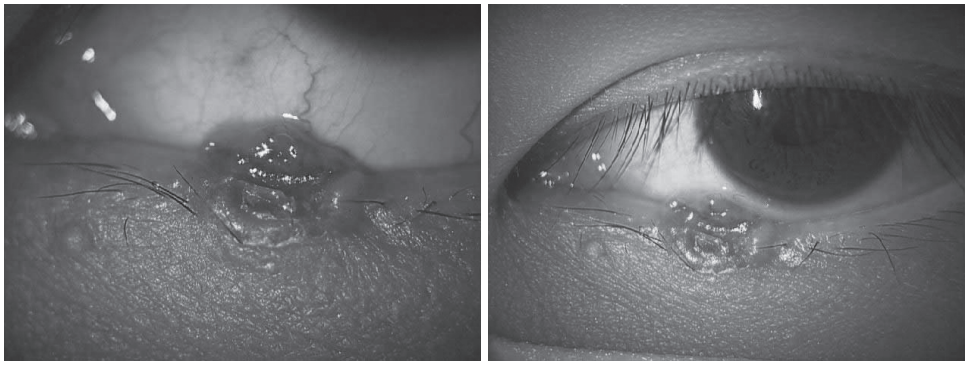

図1　初診時の前眼部写真
左下眼瞼縁に境界明瞭，中心部に潰瘍を形成する褐色の腫瘤を認めた．

年齢は71±13歳であり，そのうち基底細胞癌basal cell carcinoma（BCC）では平均年齢は73.5±11.6歳，最年少は31歳で最年長は102歳であったと報告されている[1]．このようにBCCは高齢での発症が多く，20代でBCCを発症することは非常に稀である．またBCCは眼瞼発症の悪性腫瘍の中で35.9％と脂腺癌に次いで2番目に多く，発症に性差はなく，下眼瞼での発症が多かったと報告されている[1]．

眼瞼部位のBCCは皮膚悪性腫瘍ガイドライン第3版基底細胞癌ガイドライン20212）において再発の高リスク部位と定義されており，切除の際には十分なマージンを取ることが求められている．マージンの規定はないが低リスク群では4mm以上のマージンが推奨されており，高リスク群ではそれ以上のマージンを取ることが求められていると考えられる．しかしマージンを縮小しても，BCCは転移が稀であるため，断端が陽性の場合は拡大切除を行えば大きな問題にはなりにくい．

今回20代の若年女性に発症したBCCに対して保存強膜を用いた再建を行い良好な結果を得られた症例を経験したため，報告する．

保存強膜の使用にあたって，「眼球提供者（ドナー）適応基準について」（平成12年1月7日健医発第25号厚生労働省保健医療局長通知）に基づいて提供者を判断し，「眼球のあっせん技術指針について」（平成12年1月7日健医発第26号厚生労働省保健医療局長通知）および「ヒト組織を利用する医療行為の安全性確保・保存・使用に関するガイドライン」に従って移植強膜を作成し，保存されたものを患者の同意を得て使用した．

症例

【症例】　25歳，女性．

【現病歴】　X年9月に左下眼瞼の腫瘤に気がつきに近医を受診した．悪性腫瘍を疑われ下眼瞼腫瘤の精査加療のため，X年10月にJCHO中京病院へ紹介となった．

【初診時所見】　初診時の検査で右視力0.09（1.5×S−1.25D），左視力0.07（1.5×S −1.75D ⊂C−2.00D Ax180°），眼圧は右18mmHg，左18mmHg，細隙灯顕微鏡検査で角膜や水晶体に異常はなく，左下眼瞼中央部の皮膚側に横幅5mm×縦幅2mmの茶褐色で中央部に潰瘍を形成する比較的境界明瞭な腫瘤性病変（**図1**）を認めた．家族歴に特記はなく，長時間の日光曝露などの背景もなかった．腫瘤性病変精査のため同日に生検が施行された．

【経過】　病理検査で異型細胞が索状構造を形成して増殖している所見を認めBCCを強く疑う結果となったため，追加切除の方針となった．BCCでは転移が稀であるため，早急な手術は必要がないと判断して，X+1年3月に局所麻酔下で拡大切除および眼瞼再建が施行され，腫瘍は眼瞼前葉で5mm，後葉で3mmのマージンを取り切除された．眼瞼の再建はmyotarsocutaneous（MTC）flapを用いて行い，腫瘍切除部位へflapを移動させて，flap作成部には瞼板の代わりとして5mm×10mmの保存強膜を用いた（**図2**）．保存強膜は内側をflapの瞼板へ，外側を外眥靱帯断端へ，下方をlower eyelid retractors（LER）へ縫合し固定した．皮膚は周囲の皮膚を寄せることで再建した（**図3**）．結膜は1週間程度で保存強膜上に再生を始めるため再建は行わなかった．拡大切除時の病理検査で索状構造を形成する腫瘍を認め，周囲への浸潤性を認めたことからBCCの確定診断となった（**図4**）．断端は陰性であった．術後早期の時点（**図5**）から整容的に良好な結果を得られており，術後2年の時点（**図6**）で再発はみられていない．

考按

中国での検討であるが，40歳未満の眼瞼悪性腫瘍は全

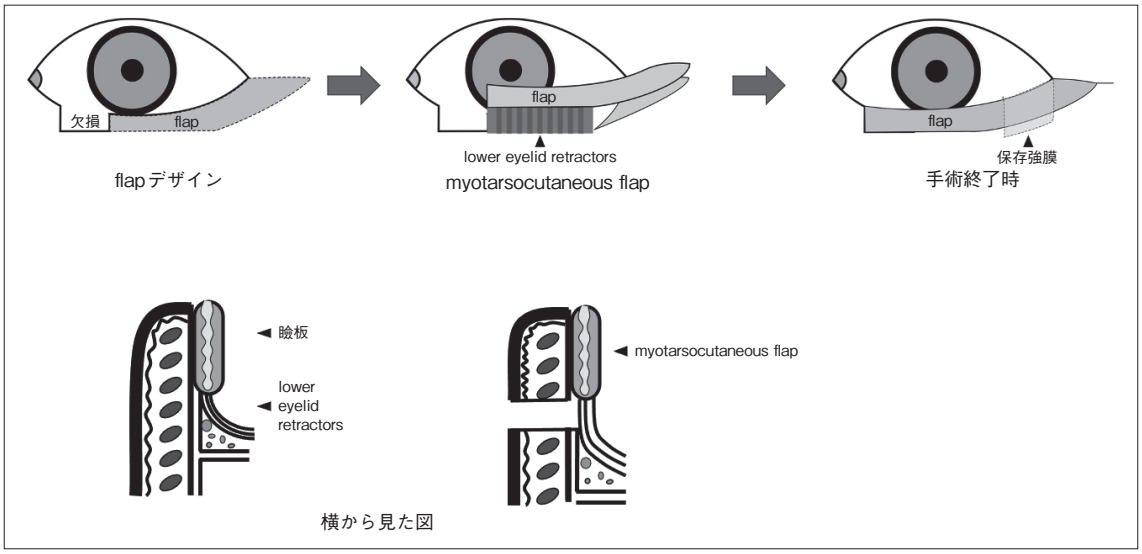

図2　myotarsocutaneous(MTC) flapの模式図
外側の皮膚，眼輪筋，瞼板をflap properとして下眼瞼の場合はlower eyelid retractorsをflap pedicleとして欠損部に移植し，flap作成部分の瞼板欠損部へ保存強膜などを裏打移植する．

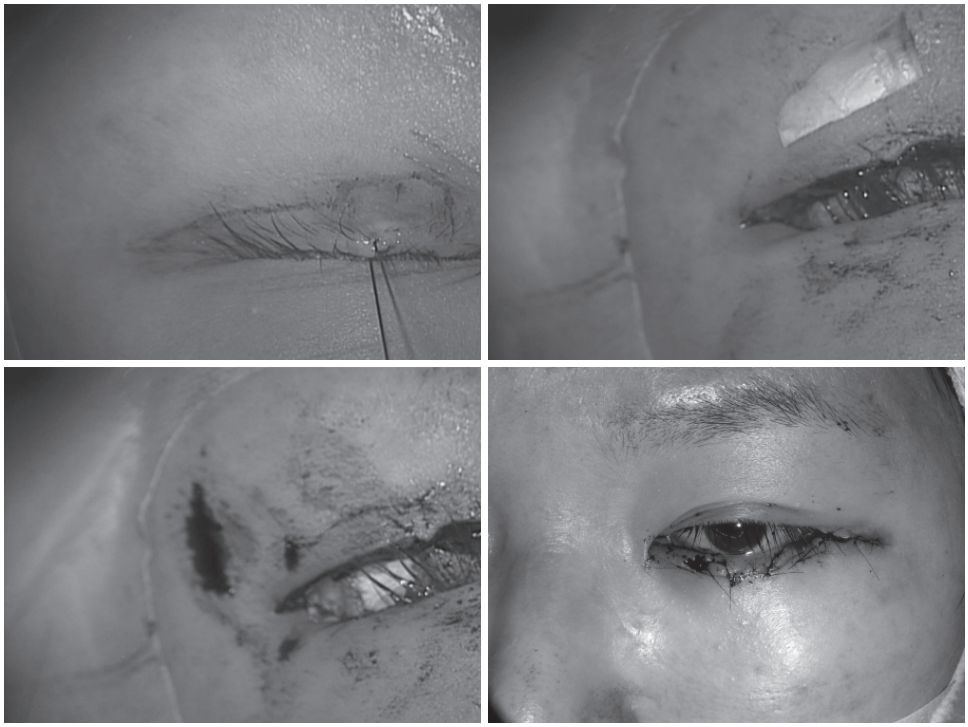

図3　デザイン(左上)，移植前の保存強膜（右上），移植した保存強膜(左下)，術直後(右下)の写真
眼瞼前葉で5mm，後葉で3mmのマージンを取り腫瘍を切除した．再建はMTC flapを用い，5mm×10mm保存強膜を移植した．

体の2.2％であり，非常に稀である[3]．眼瞼以外のBCCを含む報告であるが，若年性のBCCを認めた3例の報告があり，いずれも日光曝露歴がリスク因子であった可能性が指摘されている[4]．しかし今回の報告のように特にリスク因子がなく20代で発症する例もあり，悪性腫瘍が少しでも疑われれば，若年であっても病理検査を行うことが重要であると考えられた．

若年でもBCCを発症しうる疾患として色素性乾皮症や基底細胞母斑症候群が挙げられる．色素性乾皮症は常染色体潜性の遺伝疾患で光線過敏症状を示し，正常者の1,000倍以上に皮膚悪性腫瘍を発症するとされる[5]．家族歴や光線過敏症状がないこと，顔面などの露光部に雀卵

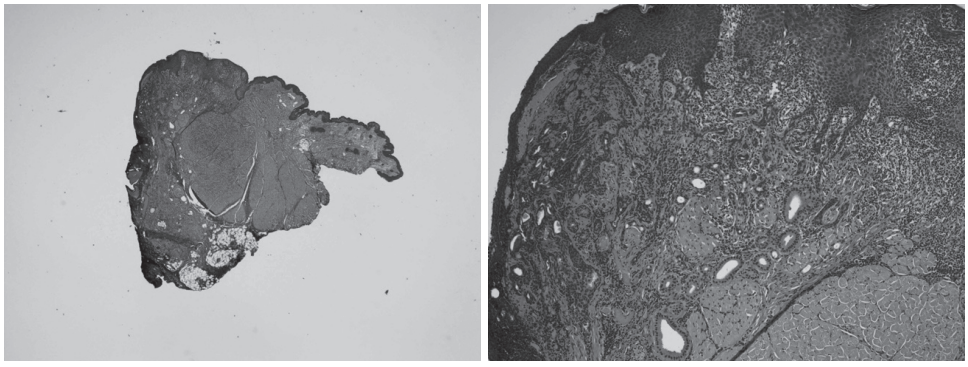

図４　拡大切除時の病理検査写真
表皮と連続した索状構造を形成する腫瘍を認め，周囲への浸潤性を認めた．

図５　術翌日（左）と１ヵ月時点（右）での前眼部写真
術後早期から整容的に良好な結果が得られた．

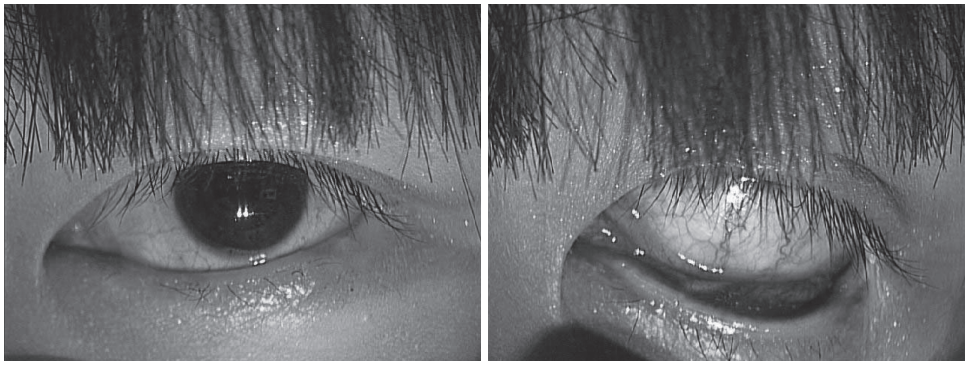

図６　術後２年での前眼部写真
腫瘍の再発は認めなかった．外側の睫毛の脱落を認めるが，整容的に良好な結果が得られた．

斑様の色素異常を認めないことから色素性乾皮症は否定的と考えられた．

基底細胞母斑症候群は多発性顎骨嚢胞と BCC を特徴とする常染色体顕性遺伝疾患である[6]．20 代での BCC の発症という点では該当するが，発達上の奇形として認められる手掌・足底皮膚小陥凹，二分肋骨や癒合肋骨，椎骨異常，顎骨嚢胞，大脳鎌石灰化などは現時点で認めておらず，基底細胞母斑症候群も否定的と考えられた．

切除マージンについてであるが，BCC では低リスク群で4mm以上，高リスク群であればそれ以上のマージンが推奨されている[2]．しかし，境界明瞭な有色素性BCCにおいて2mmマージンで95.3％，3mmマージンで100％断端陰性だったとの報告がある[7]．眼瞼の再建において，前葉の再建は 3mm と 5mm のマージンで難易は大きく変わらないが，後葉の再建では大きな差となる．今回の症例は若年女性であり，整容面の問題が大きいこと，BCC のため転移の問題が少ないことから，前葉は5mm，後葉は3mmのマージンとした．幸い，これで十分に断端陰性が得られた．

眼瞼中央に腫瘍を認めた場合の再建方法としては Hughes flap を用いることが一般的であると考えられるが，今回は MTC flap を使用した．MTC flap は我々が考

案した方法で[8]，外側の皮膚，眼輪筋，瞼板をflap properとして，上眼瞼の場合は眼瞼挙筋群を，下眼瞼の場合はLERをflap pedicleとして欠損部に移植し，flap作成部分の瞼板欠損部へ保存強膜などを裏打移植する方法である(**図2**)．具体的な手順としては以下のとおりである．①眼瞼の欠損部の横から先細りの形でflap properをデザインする．②外眼角から外側の皮膚は三角弁として眼輪筋の深さで挙上する．③flap properの内側から外眼角までは眼瞼挙筋群またはLERの表層まで切開する．④瞼板の外側は1mm瞼板を残して切離するか，外眥靱帯から切離して，lateral hornを切開しflap properを内側の欠損部へ移動させる．⑤flapの内側では瞼板と断端の結膜または瞼板，眼輪筋と内眥靱帯または眼輪筋断端，皮膚と皮膚断端で縫合する．⑥flap外側の後葉を保存強膜などのgraftを用いて再建する．

MTC flapは外側の瞼板を利用することから，外眼角から10mm以上離れた部位での眼瞼の全欠損がよい適応と考えられる．また結膜は1週間程度で再生を始め，2ヵ月以内には保存強膜を血管が伴った組織で覆うため，我々が本方法を使用する際は結膜の再建は行っていない．この方法の利点としては術2週間後程度にflapの分離が必要となるHughes flapと異なり，一度の手術で再建が可能であり，術後早期から整容面で良好な結果が得られることである．また保存強膜を用いることでgraft採取のための正常な組織への侵襲がなく，追加の処置が必要なくなるため，より短時間でflap作成部の瞼板の再建ができる．保存強膜は採取量の制限がなく，容易に加工できる点も優れている．保存強膜を用いる利点としてgraft採取のための追加手術の手間がないこと，graft採取量の制限がないこと，graftへの栄養血管を考慮する必要がないことが考えられた．ただし自家移植と比べた際の欠点として，感染のリスクが考えられた．

最後に保存強膜が最終的にどうなるかであるが，長期的には吸収されて，recipientの結合組織と置き換わるとされている[9]．今回の報告では術後から2年以上経過しているが，眼瞼の支持は失われていない．しかし今回の症例は20代と若年であり，今後の長期的な経過で眼瞼の支持性が失われ，内反症や外反症などの原因となる可能性も否定はできないため，定期的な経過観察が必要であると考えられた．

文献

1) Goto H, Yamakawa N, et al：Epidemiological characteristics of malignant eyelid tumors at a referral hospital in Japan. Jpn J Ophthalmol 66：343-349, 2022.
2) 帆足俊彦，石川雅士，他：皮膚悪性腫瘍ガイドライン第3版 基底細胞癌ガイドライン2021．日皮会誌 131：1467-1496, 2021.
3) Wang L, Shan Y, et al：Clinicopathological analysis of 5146 eyelid tumours and tumour-like lesions in an eye centre in South China, 2000-2018：a retrospective cohort study. BMJ Open 11：e041854, 2021.
4) 三軒佳子，前田　晃，他：若年発症の基底細胞癌の3例．皮膚の科学 1：24-28，2002.
5) 森脇　真，苅田典生，他：色素性乾皮症診療ガイドライン．日皮会誌 125：2013-2022，2015.
6) Bresler SC, Bonnie LP, et al：Nevoid Basal Cell Carcinoma Syndrome (Gorlin Syndrome) . Head Neck Pathol 10：119-124, 2016.
7) Ito T, Inatomi Y, et al：Narrow-margin excision is a safe, reliable treatment for well-defined, primary pigmented basal cell carcinoma：an analysis of 288 lesions in Japan, J Eur Acad Dermatol Venereol 29：1828-1831, 2015.
8) Tanabe Y, Okamoto Y, et al：Myotarsocutaneous (MTC) flap for eyelid defects due to malignant tumors located in the medial part of the eyelid, Orbit 9：217-222, 1990.
9) Li J, Wang Y, et al：Application of allogeneic sclera combined with tarso-conjunctival flap in total excision of divided eyelid nevus, J Plast Reconstr Aesthet Surg 75：3789-3794, 2022.

第 11 回日本眼形成再建外科学会学術集会　開催報告

恩田秀寿（昭和大学医学部眼科）

2024 年 5 月 11 日（土）～12 日（日）の日程で、品川区の昭和大学・上條記念館・上條ホールにて開催され、昭和大学医学部眼科学講座主任教授の恩田秀寿が会長を、同大形成外科学講座主任教授の門松香一が副会長を務めました。

本大会のテーマは、眼科医と形成外科医が手を携え、眼周囲疾患の難題に挑んでいけるように、「眼形成と視機能の antinomy を乗り越えろ！」としました。 2 日間で 230 名余りが参加し、終始、闊達な討論が行われました。腫瘍の一般講演で口火が切られ、同じ腫瘍をテーマにした後藤浩先生（東京医大）の特別講演の素晴らしさに目を丸くし、眼瞼と眼窩骨折の講演で、眼科医・形成外科医の気炎が上がり、それも束の間、高宮有介先生に「生命の尊さ」を語っていただけたおかげで、気炎は鎮火し、参加者全員が平穏な気持ちで 1 日目を終えることができました。 2 日目は、小児眼形成の基調講演に仁科幸子先生（成育医療センター）をお招きし、視機能の重要性を講演していただきました。これは、眼瞼下垂、下眼瞼内反、涙道疾患の視機能障害の講演を聞く前に、眼科医のみならず、形成外科医や専攻医の先生にも共通認識を持っていただきたかったから

です。最後に、日本の眼形成外科は世界において果たしてどのような位置にいるのか、これまで討論してきたことは世界基準なのか、を第三者的な見方で三村真士先生に総括していただき、全日程を終えることができました。

2 日目の午後には、野田美香理事長、根本裕次先生の肝いりの「豚を用いた眼窩手術実習」を開催し、13 名の会員が参加しました。今回のテーマは、眼球摘出術と義眼台包埋術でした。根本先生らの原著に基づき、鈴木茂伸先生がデモンストレーションを行い、村上正洋、辻 英貴、吉田真人、恩田秀寿、今川幸宏、遠藤貴美の各先生がインストラクターとして指導に当たりました。

本学会は、視機能と眼形成を同時に討論できる貴重な会であります。形成外科医も参加する会ではありますが、東京都眼科医会をはじめ、多くの企業、団体のサポートにより開催することができました。皆様に心より感謝お礼申し上げます。

日程表

＜第1日目＞ 5月11日(土)

8:00

9:00

10:00

11:00 - 11:05 **開会式**

11:00

11:05 - 12:08

一般講演 1

「腫 瘍」

座長：辻　英貴 (がん研究会有明病院 眼科)
三戸 秀哲 (井出眼科 眼科)

12:00

12:15 - 13:15 領域

特別講演 1

「低侵襲を心掛けた眼腫瘍の外科的治療」

座長：恩田 秀寿 (昭和大学医学部 眼科学講座)
演者：後藤　浩 (東京医科大学 眼科)

13:00

13:25 - 14:05

アフタヌーンセミナー

「眼窩骨折治療を再考する
－形成外科とOculoplastic surgeryと私－」

座長：垣淵 正男 (兵庫医科大学 形成外科)
村上 正洋 (まぶたとヒフのクリニック 千駄木プラザ形成外科/
日本医科大学 形成外科 眼科)
演者：高木 信介 (昭和大学病院 形成外科)
共催：帝人メディカルテクノロジー株式会社

14:00

14:20 - 15:23

一般講演 2

「眼 瞼」

座長：鈴木　亨 (鈴木眼科クリニック 眼科)
今川 幸宏 (大阪回生病院 眼形成手術センター)

15:00

15:30 - 17:00 領域

シンポジウム

「眼窩骨折治療アドバンスト ～視機能回復への道」

座長：野田 実香 (野田実香まぶたのクリニック 眼科)
渡辺 彰英 (京都府立医科大学 眼科)
演者：澤野 宗顕 (西大宮病院 眼科)
恩田 秀寿 (昭和大学医学部 眼科学講座)
嘉鳥 信忠 (大浜第一病院 聖隷浜松病院 安里眼科 眼形成眼窩外科)
望月 嘉人 (兵庫医科大学病院 眼科)

16:00

17:00

17:10 - 17:50

招待講演

「人生の最終章を輝かせる緩和ケア
～死から生といのちを考える、医療者自身のケアも大切～」

座長：門松 香一 (昭和大学 形成外科)
演者：高宮 有介 (昭和大学 医学教育学講座)

18:00

18:00 - 19:00

懇親会

会場：地下1F「富士桜」

＜第2日目＞ 5月12日(日)

8:00

8:00 - 8:50

理事会

会場：3F「山百合」

9:00

9:00 - 10:03

一般講演 3

「眼 窩」

座長：安積　淳 (神戸海星病院 眼科・アイセンター)
高比良 雅之 (金沢大学附属病院 眼科)

10:00

10:10 - 11:40 領域

教育講演

「小児の眼形成再建外科」

座長：鈴木 茂伸 (国立がん研究センター中央病院 眼腫瘍科)
根本 裕次 (日本医科大学 眼科)
演者：仁科 幸子 (国立成育医療研究センター 眼科)
田邉 美香 (九州大学 眼科)
林　憲吾 (横浜桜木町眼科 眼科)
後藤　聡 (昭和大学 眼科)

11:00

11:50 - 12:50 領域

特別講演 2

「眼形成再建外科と国際標準」

座長：恩田 秀寿 (昭和大学医学部 眼科学講座)
演者：三村 真士 (オキュロフェイシャルクリニック大阪院)

12:00

12:50 - 13:00 **閉会式**

13:00

14:00

14:00 - 17:00 (予定)

手術実習

「豚を用いた眼窩手術実習」

会場：3F「山百合」

15:00

16:00

17:00

18:00

ショートタイトル一覧

セッション名	演題番号	ショートタイトル	筆頭演者	所属
シンポジウム	S-1	下壁再建術	澤野宗顕	西大宮病院 眼科
	S-2	眼窩内壁骨折の手術	恩田秀寿	昭和大学医学部 眼科学講座
	S-3	「眼窩骨折手術の術後後遺症」～難治性眼球運動障害とその傾向と対策	嘉鳥信忠	大浜第一病院/聖隷浜松病院 眼形成眼窩外科
	S-4	眼窩底骨折後の斜視手術	望月嘉人	兵庫医科大学病院
教育講演	EL-1	小児の視機能と発達	仁科幸子	国立成育医療研究センター 眼科
	EL-2	小児の眼瞼下垂手術	田邉美香	九州大学 眼科
	EL-3	小児の下眼瞼の睫毛内反症に対する手術	林 憲吾	横浜桜木町眼科
	EL-4	小児の涙道手術	後藤 聡	昭和大学 眼科
一般講演１	O1-1	若年女性の基底細胞癌に対して保存強膜移植による再建を行い良好な結果を得られた１例	野口魁斗	飯田市立病院
	O1-2	瞼板内角質嚢胞（Intratarsal keratinous cyst）5症例の経験	兼森良和	カネモリ眼科形成外科クリニック
	O1-3	臨床的に脂腺癌が疑われた眼瞼apocrine mixed tumorの1例	水門由佳	北海道大学大学院医学研究院 眼科学教室
	O1-4	当院形成外科で過去3年間に取り扱った眼瞼部および眼瞼部腫瘍の検討	中尾仁美	近畿大学 形成外科
	O1-5	眼窩内に生じた皮様嚢腫の1例	山田祐太朗	金沢大学 眼科
	O1-6	悪性黒色腫に類似した画像所見を呈した眼内びまん性大細胞性B細胞リンパ腫の1例	清水英幸	名古屋大学医学部 眼科/聖隷浜松病院 眼形成眼窩外科
	O1-7	眼瞼悪性腫瘍を自己摘出した認知症患者の一例	渡邉竜也	北海道大学大学院医学研究院 眼科学教室
一般講演２	O2-1	眼瞼下垂を伴ったprostaglandin-associated periorbitopathy(PAP)患者における角膜形状解析	柚木達也	富山大学 眼科
	O2-2	退行性下眼瞼内反症に対しRetractors advancement and plicationを施行した手術症例の検討	藤本雅大	オキュロフェイシャルクリニック京都/京都大学/ナカノ眼科
	O2-3	ジアテルミーによる熱凝固作用を利用した霰粒腫切除術の有用性 ジアテルミー併用の霰粒腫手術	馬渡祐記	まわたり眼科形成外科クリニック
	O2-4	ボトックスと眉毛下垂・眼瞼下垂	酒井成身	新宿美容外科・歯科
	O2-5	Jones変法術後の過牽引による再発症例に対する修正術３例の経験	小島康孝	昭和大学藤が丘病院 形成外科
	O2-6	眉毛下皮膚切除術における眉アートメイクの有用性	緒方有香	緒方眼科クリニック
	O2-7	肌分析器Neo Voir1を用いた眼瞼下垂手術後の前額部皺形成の変化	蓮見由紀子	医療法人マリン＆サンズ元町マリン眼科
一般講演３	O3-1	ブタを用いた眼窩手術教育ー第3報：眼球摘出・義眼床形成模擬手術ー	根本裕次	日本眼形成再建外科学会/日本医科大学眼科
	O3-2	眼窩内容除去術を施行した眼部悪性黒色腫の7例	中島勇魚	がん研究会有明病院
	O3-3	眼窩脂肪減圧術による眼球突出度、MRD-２改善量の検討	藤田恭史	オキュロフェイシャルクリニック大阪
	O3-4	甲状腺眼症（TED）におけるサトラリズマブによるIL-６シグナル阻害：国際共同第3相臨床試験（StaraGo－1試験）デザイン	安積 淳	神戸海星病院 眼科/アイセンター
	O3-5	眼窩下壁開放型骨折における眼窩脂肪偏位量と術後眼球運動の関連	奥 拓明	京都府立医科大学 眼科
	O3-6	当院における眼窩内側壁減圧術について	村井佑輔	神戸海星病院 眼科/アイセンター
	O3-7	神戸海星病院における眼窩外側壁減圧術について	安積 淳	神戸海星病院 眼科/アイセンター

特別講演 1

「低侵襲を心掛けた眼腫瘍の外科的治療」

演者：後藤 浩　（東京医科大学）

座長：恩田秀寿（昭和大学医学部眼科学）

一つ前の一般講演が「腫瘍」であり、その討論の後に後藤先生の講演となった。そのため、比較的すんなり拝聴することができた。

まず、演者の専門領域の遍歴を述べられ、腫瘍の手術を全方位的に行う上で水晶体、硝子体、眼瞼、眼窩手術などの遍歴がいかに役に立っているかを、症例を提示し述べられた。眼内腫瘍、特に眼球赤道部の脈絡膜メラノーマの摘出には、眼内内視鏡やフリリンガーリングなど、眼科医でも限られた術者しか同時に使用していない機材を駆使していた。眼瞼腫瘍の手術にはHughes 法をモディファイした変法（極めて薄い瞼板を作成する）を考案され、術後の瞼縁のアライメントの良好さを示されていた。その他、リバース Hughes 法、Tenzel flap、瞼板移植などのコツを述べられた。結膜腫瘍の代表である悪性リンパ腫で結膜下にできるものは全摘できることを示された。

人生 100 年時代に突入し、高齢者の癌患者が多くなることを指摘され、これまでの治療よりもより低侵襲な治療の必要性を説かれた。外来での組織採取、術中迅速診断も取り入れ、最小限、短時間で手術を行うこと。しかし何よりも重要なことは診察時の所見と診断であると強調された。

これだけの情報量を 50 分にまとめてしゃべる、しかもジョークを交えながら。後藤先生は眼科医としても一流ですが、話術も一流です。好きだな～

特別講演 2

「眼形成再建外科と国際標準」

演者：三村真士（オキュロフェイシャルクリニック大阪/
兵庫医科大学/東邦大学佐倉）
座長：恩田秀寿（昭和大学医学部眼科学）

日本における眼科と形成外科の交差点はいつ頃なのか。日本眼科学会の歴史は古く、第 1 巻に眼瞼下垂手術に関する原著がすでに投稿されていた。1960 年台頃から眼形成手術論文の掲載は見かけなくなくなり、ちょうどその頃、形成外科学会が発足していた。このターニングポイントが眼科における眼形成のプレゼンス低下につながったのであろうと演者は論じている。本学会の意義は、そのプレゼンスを上げると同時に、視機能と審美を両立させるため、眼科と形成外科が手を取り合い antinomy を乗り越えることだと主張された。

眼形成外科医になるために、欧米ではどのようなステップを踏まなければならないのか、特に演者の留学先である米国のシステムについて述べられた。米国では眼科医になるのも難しい上、その次のステップである眼形成外科医への道は険しく、年間 2 名しかフェローの資格が与えられない。一方、日本では緩く、誰でも眼形成外科を志すことができるし、標榜もできる。会場から、「眼形成フェローシップは、眼形成外科医のレベルを高く維持することに貢献しているのか」の問いに対し、演者は「イエスである反面、狭い門戸のため会員数が増えず個々のレベルが上がりづらい。」と述べられた。

三村先生は、「今後、国際化が進むと様々な人種に対応しなければならないが、患者の人種差に対し、手術手技に差異はない」とおっしゃられました。基本が大事ということですね。

シンポジウム

【眼窩骨折治療アドバンスト～視機能回復への道】

座長：野田実香（野田実香まぶたのクリニック 眼科）

渡辺彰英（京都府立医科大学 眼科）

S-1	下壁再建術	澤野宗顕（西大宮病院 眼科）
S-2	眼窩内壁骨折の手術	恩田秀寿（昭和大学医学部 眼科学講座）
S-3	「眼窩骨折手術の術後後遺症」～難治性眼球運動障害とその傾向と対策	嘉鳥信忠（大浜第一病院/聖隷浜松病院 眼形成眼窩外科）
S-4	眼窩底骨折後の斜視手術	望月嘉人（兵庫医科大学病院）

眼窩骨折の手術治療は眼科、形成外科、耳鼻科と複数の診療科で施行されているが、手術の目標が「眼球運動の改善、正常化」であることは自明である。今後、診療科の垣根を越えた眼窩骨折治療のレベルアップが必須であり、眼形成再建外科学会がそのための主導的な役割を担わなければならない。本シンポジウムは眼形成再建外科学会がレベルの高い眼窩骨折治療を掲げていることを示すよい機会となった。

【S-1】　眼窩下壁骨折では眼窩脂肪や外眼筋の脱出が起こりやすい。問題は閉鎖型骨折であり、下直筋絞扼は組織の壊死を招くため早い対応が必要となる。CT のない施設でも迷走神経反射が強いので判別が可能であり、疑いがあれば迅速に対応するため近隣の医師とネットワークを作っているとのことであった。連絡も普段からの教育も必要であると考えさせられた。再建材料には骨折片など生体材料や人工材料の中から選択する。

【S-2】　眼窩内壁の構造は脆弱であり、眼打撲によって粉砕される。よって眼窩壁骨折のうち３４％が内壁骨折を含む。しかし多くは著明な眼球運動をきたすことは少なく、手術適応があるのは閉鎖型骨折、眼球運動痛が強い場合、著明な眼球陥凹が生じているときとなる。講演では局所麻酔での手術を含め、いくつもの手術ビデオが供覧された。経涙丘・結膜アプローチは想像よりはるかに小さな切開でアプローチされており、多くの症例を緊急で引き受ける立場ならではの様々な工夫で、局所麻酔下での手術を可能にしている様子が伺えた。

【S-3】　眼窩骨折治療の最重要目的が「眼球運動の改善」であることに論を待たないが、残念ながら手術結果が思わしくない症例も存在する。なぜ結果が良くなかったのか、その原因をつまびらかにし、知識や概念を共有することが重要である。

聖隷浜松病院眼形成眼窩外科では眼窩骨折治療後の経過が思わしくない症例が多く症例されてくる。再手術症例では、初回手術症例と比較

して眼球運動の改善が乏しいことが多い。チタンメッシュによる再建術後に眼窩内組織が癒着している症例に対する遊離脂肪移植など、可能な限り眼球運動を改善することを目指した再手術方法について、ヘスや MRI などの客観的なデータを用いて供覧された。

【S-4】　眼窩骨折整復術を多くおこなっている形成外科のある病院の眼科では、術後の視機能の精査を求められることが多いであろう。通常の斜視の診察とは異なるためハードルの高い診察となることは想像に難くない。症例ごとに状態を評価しながら何度も斜視手術をおこなう可能性を示しながら、具体的な症例が供覧された。眼球運動の回復には限界があるとしても、できるだけ日常生活での支障が少なくなるように、まさに症例に合わせて工夫をして治療を選択されている様子が示された。

教育講演

【小児の眼形成再建外科】

座長：鈴木茂伸（国立がん研究センター）
根本裕次（日本眼形成再建外科学会/日本医科大学 眼科）

EL-1　小児の視機能と発達	仁科幸子（国立成育医療研究センター 眼科）
EL-2　小児の眼瞼下垂手術	田邉美香（九州大学 眼科）
EL-3　小児の下眼瞼の睫毛内反症に対する手術	林 憲吾（横浜桜木町眼科）
EL-4　小児の涙道手術	後藤 聡（昭和大学 眼科）

【EL-1】　年齢と視覚形成および検査について解説された後、眼形成と関連する疾患について具体例を提示しつつ解説された。先天性眼瞼下垂による形態覚遮断弱視、睫毛内反症や先天鼻涙管閉塞に合併する弱視、また付随する屈折異常弱視や斜視による立体視機能への影響などに注意が必要と述べられていた。質疑応答として、成育医療研究センターでは全身副作用を考慮し、院内調剤で 0.25%アトロピン点眼を作成し、屈折検査に用いているということであった。個人的には、網膜芽細胞腫などの眼内器質疾患がある場合の弱視訓練の適応が気になるところであった。

【EL-2】　小児の眼瞼下垂には狭義の先天性眼瞼下垂以外にも種々の原因疾患があり、その鑑別法を述べられた後、狭義の先天眼瞼下垂について解説された。眼瞼下垂は形態覚遮断弱視以外に、約 3 割が屈折異常弱視を伴うことを念頭に検査を行うこと、治療は前頭筋つり上げが第一選択でありつり上げ材料の比較などを述べられた。質疑応答としては、重度下垂の手術適応について、乳幼児は手元のおもちゃを見るなど下方視が主であり、眼瞼下垂があっても下方からのぞき込んで角膜反射があれば手術の緊急性はないという指摘があった。つり上げ材料については、眼科と形成外科の違い、長期予後、術者の技術など種々の要因があり、客観的な評価は難しいと感じた。

【EL-3】　文献での成功率（皮膚温存 55%、切開 77.8%）を示し、内眼角側に限局した軽度のものは埋没法（1 本）、中等度のものは、Hotz 変法と lid margin splitting(LMSを行っていた。LMS を行った場合、Hotz 縫合数を少なくしているとのことであった。また、内眼角形成として redraping 法、乱生には電気分解を呈示した。質疑応答としては、Hotz 縫合数を少なくしていることによる再発の問題、内眼角形成デザインなどがされた。個人的には、埋没法の通糸が内眼角から下眼瞼中央まで幅広いことと、内眼角の術後肥厚性瘢痕の発生がないか気になるところであった。

【EL-4】　先天性鼻涙管閉塞ガイドラインで、盲目的再ブジーは推奨されない（弱）、弱視検査は推奨（強）などを示された。実際の診療では、フルオレセイン色素残留試験の残存を行

い、陽性ならば、通水試験を年齢に応じて全身麻酔下で行っていた。先天疾患として、涙道瘻および蜂窩織炎、涙嚢ヘルニア、骨性閉鎖などの症例を示し、骨性閉鎖例に対する涙道内視鏡併用による涙嚢鼻腔吻合術などを呈示した。
質疑応答としては、乳幼児でも 0.9mm の涙道内視鏡が可能であること、陽子線治療の場合は事前にチューブ挿入を行うことも選択肢であることなどが示された。個人的には、涙道瘻の治療時期、鼻涙管閉塞が弱視に関連する理由などが気になるところであった。

アフタヌーンセミナー

「眼窩骨折治療を再考する －形成外科と Oculoplastic surgery と私－」

高木信介　（昭和大学医学部 形成外科）

共催： 帝人メディカルテクノロジー株式会社

座長： 垣淵正男（兵庫医科大学 形成外科）
村上正洋（まぶたとヒフのクリニック
千駄木プラザ形成外科／日本医科大学 形成外科 眼科）

帝人メディカルテクノロジー株式会社との共催形式で、演者である昭和大学形成外科の高木信介先生から「眼窩骨折治療を再考する －形成外科と Oculoplastic surgery と私－」というタイトルのご講演を拝聴した。

演者が形成外科医になってから現在までの経験を基に、眼窩底単独骨折のみならず眼窩底を含む顔面多発骨折の治療成績を評価し、その反省点から改良を重ねて得た結果の変遷をお話しされた。1 ㎜のずれも妥協しない整復を目指す外科医としての執念を感じるご講演であった。

質疑応答では、再建材料の選択や複数の材料（自家骨とスーパーフィクソーブ®をはじめとする人工材料）を用いるときの具体的な方法などにつき討論があった。加えて、境界領域の診療の難しさ、後進の教育の難しさについても言及された。

一般講演 1

【腫 瘍】

座長：辻　英貴（がん研究会有明病院 眼科）

三戸秀哲（井出眼科 眼科）

O1-1　若年女性の基底細胞癌に対して保存強膜移植による再建を行い良好な結果を得られた 1 例
野口魁斗(飯田市立病院)

O1-2　瞼板内角質嚢胞（Intratarsal keratinous cyst）5 症例の経験
兼森良和(カネモリ眼形成外科クリニック)

O1-3 臨床的に脂腺癌が疑われた眼瞼 apocrine mixed tumor の 1 例
水門由佳(北海道大学大学院医学研究院 眼科学教室)

O1-4 当院形成外科で過去 3 年間に取り扱った眼瞼部および眼瞼部腫瘍の検討
中尾仁美(近畿大学 形成外科)

O1-5　眼窩内に生じた皮様嚢腫の 1 例
山田祐太朗(金沢大学 眼科)

O1-6　悪性黒色腫に類似した画像所見を呈した眼内びまん性大細胞性 B 細胞リンパ腫の 1 例
清水英幸(名古屋大学医学部 眼科/聖隷浜松病院 眼形成眼窩外科)

O1-7　眼瞼悪性腫瘍を自己摘出した認知症患者の一例
渡邉竜也(北海道大学大学院医学研究院 眼科学教室)

【O1-1】　飯田市立病院の野口魁斗先生からの、基底細胞癌に対して保存強膜を用いた眼瞼後葉の再建についての発表であった。Hughes flap がいいのでは？との質問があったが、一期的に治療を考えたとのことであった。前葉が健全ならば、free tarsal graft もいいかと思われた。症例は２５歳女性と若いためゴーリン症候群との鑑別が必要との意見もあった。

【O1-2】　カネモリ眼形成外科クリニックの兼森良和先生からの、2010 年に提唱された、瞼板内角質嚢胞の治療経験の報告であった。霰粒腫と酷似するが、内容物には角質を伴う。霰粒腫の手術後の再発例と思われた症例にしばしば瞼板内角質嚢胞がみられる。上皮成分に裏打ちされているが、きっちり取り切るか、焼灼などで上皮成分を処理しないと高率に再発する。瞼板から穴を開けて造袋術がいいのでは？との意見があったが、眼表面への角質の影響、再発などの検討も必要と思われた。

【O1-3】　北海道大学眼科の水門由佳先生から、一見すると脂腺癌と思われる症例であったが、アポクリン腺分化を示す皮膚混合腫瘍の 1 例の報告であった。非常にまれな疾患と思われるが、完全に取り切り、瞼板も温存出来、良好な結果であった。

【O1-4】 近畿大学形成外科の中尾仁美先生からの、眼部腫瘍の統計の話であった。霰粒腫を含めていたが、腫瘍の統計としては、既報と大体一致するものであった。ただ常に眼瞼では霰粒腫と腫瘍の鑑別は重要であり、病理検査の重要性を再認識出来た報告であった。

【O1-5】 金沢大学眼科の山田祐太朗先生からの、眼窩内に生じた皮様嚢腫の発表であった。皮様嚢腫は小児の眼窩の前頭頬骨縫合付近に多く発生するが、本症例は 4 歳女児の右眼窩壁の内側に位置し、前頭頬骨縫合に迷入し、球結膜下にも顔を出していた。一塊にして全摘を試みるも嚢胞壁が破れ、骨に食い込んでいた部分を鋭匙で掻把して嚢胞壁を可能な限り摘出し、術後経過は良好とのことである。皮様嚢腫は眼窩骨に迷入・貫通することがあるため、腫瘍全摘の際に留意する必要があると思われた。

【O1-6】 名古屋大学眼科の清水英幸先生からの、悪性黒色腫に類似した画像を呈した左眼内びまん性大細胞性B細胞リンパ腫（DLBCL）の56歳女性の症例であった。近医にて網膜剥離の硝子体手術を２度施行するも復位せず、初診時視力は光覚弁で硝子体手術にて細胞診を行うも、細胞量不足のため診断はつかなかった。視力回復の見込みはなく、眼痛も強く、眼球摘出術を施行したところ、病理は DLBCL の結果で、化学療法を行う予定となった。裂孔が明らかでない網膜剥離は、腫瘍の可能性も念頭に入れるべきという示唆を含んだ発表であった。

【O1-7】 北海道大学眼科の渡邉竜也先生から、眼瞼悪性腫瘍を自己摘出した 85 歳女性の認知症患者の報告であった。全身麻酔下で右眼窩内容除去術を行う予定であったが、施設にて職員が目を離した間に自身で腫瘍を摘出した。その後に右眼窩内容除去術が施行され、病理組織学的には脂腺癌やアポクリン腺癌が疑われ、切除断端は陰性であった。認知症患者では眼瞼腫瘍を自己摘出する可能性があり、家族に加え医療スタッフにも周知すべきと思われた。

一般講演 2

【眼瞼】

座長：鈴木 亨（鈴木眼科クリニック 眼科）

今川幸宏（大阪回生病院 眼形成手術センター）

O2-1　眼瞼下垂を伴った prostaglandin-associated periorbitopathy(PAP)患者における角膜形状解析　　柚木達也(富山大学 眼科)

O2-2　退行性下眼瞼内反症に対し Retractors advancement and plication を施行した手術症例の検討

藤本雅大(オキュロフェイシャルクリニック京都/京都大学/ナカノ眼科)

O2-3　ジアテルミーによる熱凝固作用を利用した霰粒腫切除術の有用性

ジアテルミー併用の霰粒腫手術

馬渡 祐記(まわたり眼科形成外科クリニック)

O2-4　ボトックスと眉毛下垂・眼瞼下垂

酒井成身(新宿美容外科・歯科)

O2-5　Jones 変法術後の過牽引による再発症例に対する修正術 3 例の経験

小島康孝(昭和大学藤が丘病院 形成外科)

O2-6　眉毛下皮膚切除術における眉アートメイクの有用性

緒方有香(緒方眼科クリニック)

O2-7　肌分析器 NeoVoir1 を用いた眼瞼下垂手術後の前額部皺形成の変化

蓮見由紀子（医療法人マリン＆サンズ元町マリン眼科）

【O2-1】　第 1 席は富山大学眼科の柚木達也先生が、緑内障点眼治療中にみられる眼瞼の問題と乱視の関係についてのご研究を発表された。プロスタグランジン系の点眼薬副作用として、皮膚の硬化や眼瞼下垂、上眼瞼溝の窪みなどが見られることがある（PAP: prostaglandin-associated periorbitopathy）。このうち眼瞼下垂症例について、眼瞼圧の上昇によって角膜形状が変化する現象を前眼部 OCT で調べた。101 症例 176 眼を対象とし PG 点眼群と非点眼群に分けて検討すると、MRD1 においては 2 群間で有意差なかったが、正乱視成分と不整乱視成分の両方において PG 群で有意に大きかった。また、その大きさは PAP の重症度に比例した。PAP 症例においては眼瞼圧が上昇しており、それが角膜乱視に影響している可能性があると述べた。緑内障治療は一般眼科診療の大きな柱の一つであり、その中で眼瞼の問題を捉える演者の発想は、まさに眼形成と視機能の関係を趣旨とする日本眼形成再建外科学会に合致しており、印象的であった。この発表は今回の眼瞼セッションの第 1 席として相応しいものであった。

【O2-2】　第 2 席はオキュロフェイシャルクリニック京都の藤本雅大先生が、退行性下眼瞼内反症に対する手術の工夫について発表された。まず下眼瞼の縁から 2mm の位置で皮膚切開を行って瞼板を同定し、そこから、まずは中央部 8mm の幅で下眼瞼牽引筋群を前転して縦方向を短縮（LER advancement）。ただし従来 3 糸用いていたところ、1 糸のみ縫着。次にその内方と外方で眼輪筋と下眼瞼結膜に通糸することで横方向を短縮（LER plication）。この工夫で手術した 26 眼瞼について調べたところ、手術時間も平均 13 分と短いうえ術後 3 か月時点で再発はなかったと報告した。討論では、観察機関の短さについての指摘もあったが、演者はこの観察期間を超えて発表直前まで再発症例ないと述べ、この複合法が LTS との複合法より簡単で長期成績への貢献にも期待できるという印象を与えた。論理的な発想で手術の簡略化を目指し、しかも成功率は落とさないスマートな演者の姿勢が印象的であった。

【O2-3】　第 3 席はまわたり眼科形成外科クリニックの馬渡祐記先生が、霰粒腫の手術における工夫を発表された。霰粒腫を切開して粥状内容物を鋭匙で掻き出すだけでは再発することがある。原因を内容物の完全郭清ができていないためと考え、この点を改善する工夫として、手術にジアテルミーを用いた。型通りに粥状組織を切除した後、残った内容物をジアテルミー凝固させて除去すると完全に取れやすく、24 症例 30 側の霰粒腫の分析では 29 側で再発なく治癒、1 側で小さな病変が再発したと述べた。霰粒腫の手術は眼科一般診療では日常診療の一つであり、患者の信頼を得るためにも確実な対応が求められる。演者は地元では眼瞼下垂のボリュームサージャンとして知られており、手術完成度には繊細な感性をお持ちである。眼瞼下垂以外の簡単な外来処置でも完成度を追求する演者の気遣いが印象的であった。

【O2-4】　第 4 席は新宿美容外科・歯科の酒井成身先生が、ボトックスと眉毛下垂・眼瞼下垂について発表された。先生ご自身の前額部の皺が気になったため、前額に 0.5ml、10 単位のボトックスを注入したところ皺の改善を得た。しかし眉毛寄りの皺の改善が乏しかったため、8 ヶ月後の再注入時に眉毛に近い部分にもボトックスを注入したところ、眉毛下垂を生じ少し怖い顔になったと述べられた。前額へのボトックスは、眉毛下垂を生じないよう眉毛から 1.5cm 以上離して注入することが重要と強調された。眼瞼下垂については長掌筋腱を用いた前頭筋吊り上げ術について報告された。長掌筋腱は採取が比較的容易で、小さな手術創から両側分の吊り上げ材料を局麻下に採取できることが利点と述べられた。

【O2-5】　第 5 席は昭和大学藤が丘病院形成外科の小島康孝先生が、Jones 変法術後の過牽引による再発症例に対する修正術 3 例の経験について発表された。3 例中 2 例は LER の調整のみで再々発したため lateral tarsal strip（LTS）を後日追加、1 例は LER の調整と同時に LTS を施行したところ再々発はなかったと報告された。Jones 変法による LER の過牽引が再発の原因になっている場合には、前葉と後葉のバランスを調整するため、LER の延長あるいは再固定と同時に LTS を施行することで再々発を予防できる可能性があると結論付けられた。

【O2-6】

【O2-6】　第 6 席は緒方眼科クリニックの緒方有香先生が、眉毛下皮膚切除術における眉アートメイクの有用性について報告された。アートメイクは眉毛下皮膚切除術の手術痕を目立たなくすると同時に、デザインを容易にする効果が期待できる。そこで、アートメイクを施した上で眉毛下皮膚切除術を施行した 27 例 53 眼を対象に、術後の手術痕の目立ち具合と眉毛形状の変化について調査された。結果は全例で手術痕は目立ちにくく、アンケートによる患者満足度も高かったとのことであった。眉毛形状は下方変位（平均－2.8 度）し、眉尻が平均 2.07mm 下降したとの結果であり、術後に眉の印象が変化することが問題になり得るため、術前に説明しておくことが重要と述べられた。

【O2-7】　第 7 席は元町マリン眼科の蓮見由紀子先生が、肌分析機 Neo Voir1 を用いた眼瞼下垂手術後の前額部皺形成の変化について発表された。Neo Voir1 は皮膚の状態を 4 種類の LED 光源を用いて高解像度カメラで撮影し、皺の深さ、肌の均一性、シミや色素沈着の分布などの肌パラメータを定量化する装置であり、この装置を用いた 20 名の術前と術後 1 ヶ月の前額部の皺の解析結果を報告された。術後、前額部の皺は改善しており、Neo Voir1 を用いることで手術効果を客観的に評価することが可能であったと述べられた。今回の検討は閉瞼時の皺の状態を解析したものであったが、開瞼時の皺の状態も解析可能とのことで、今後の検討課題としているとのことであった。

一般講演 3

【眼窩】

座長：安積 淳（神戸海星病院　眼科・アイセンター）

高比良雅之（金沢大学　眼科）

O3-1 ブタを用いた眼窩手術教育ー第 3 報：眼球摘出・義眼床形成模擬手術ー
根本裕次(日本眼形成再建外科学会/日本医科大学 眼科)

O3-2 眼窩内容除去術を施行した眼部悪性黒色腫の 7 例
中島勇魚(がん研究会有明病院)

O3-3 眼窩脂肪減圧術による眼球突出度、MRD- 2 改善量の検討
藤田恭史(オキュロフェイシャルクリニック大阪)

O3-4 甲状腺眼症（TED）におけるサトラリズマブによる IL- 6 シグナル阻害：国際共同第 3 相臨床試験（StaraGo－1 試験）デザイン
安積 淳(神戸海星病院 眼科/アイセンター)

O3-5 眼窩下壁開放型骨折における眼窩脂肪偏位量と術後眼球運動の関連
奥 拓明(京都府立医科大学 眼科)

O3-6 当院における眼窩内側壁減圧術について
村井佑輔(神戸海星病院 眼科/アイセンター)

O3-7 神戸海星病院における眼窩外側壁減圧術について
安積 淳(神戸海星病院 眼科/アイセンター)

【O3-1】　第 1 席は、根本裕次先生（日本医科大学眼科）による「ブタを用いた眼窩手術教育－第 3 報：眼球摘出・義眼床形成模擬手術－」の報告であった。ブタの解凍眼窩を用いて眼科医が指導医の下で眼球摘出術・義眼床形成術を行い、学習前後の術式別理解度スコア、所要時間、眼球損傷や問題点について検討された。模擬手術は初心者のみならず経験者にも有用であるが、解剖学的差異や組織剥離・眼筋固定が困難、手順が不明瞭などの感想・意見があり、今後の課題と考えられた。演者からは、角膜移植のための眼球摘出の依頼は急に来るので、特に専門医資格を取る前の眼科医には受講してもらいたい、との追加の発言があった。フロアーからは、豚眼の模擬手術では出血や術野の確保の問題がないので、その点では実際の手術と違う、ということを初心者には理解してもらうべきでしょう、との意見があった。

【O3-2】　第 2 席は、中島勇魚先生（がん研究会有明病院）による「眼窩内容除去術を施行した眼部悪性黒色腫の 7 例」の報告であった。7 例のうち男性 3 人、女性 4 人で、経過中 6 例で転移を生じ、1 例は 7 年経過した現在も完治し、5 例で緩和ケアとなった。近年悪性黒色腫の治療において、免疫チェックポイント阻害剤

や BRAF/MEC 阻害剤が著効した報告も見られるが、依然として悪性黒色腫進行例の予後は厳しいと認識しておくべきである。質疑では、症例によっては、骨膜は残して、眼窩深部までは取らなくてもよいのではないかとの意見があった。演者からは、眼部悪性黒色腫の眼窩内容除去術では、眼窩の先端部まで取って、骨膜も取って、露出した眼窩骨への皮膚移植では鼠径部から形成外科にとってもらっている、との回答があった。

【O3-3】　第 3 席は、藤田恭史先生（オキュロフェイシャルクリニック大阪）による「眼窩脂肪減圧術による眼球突出度、MRD-2 改善量の検討」の報告であった。甲状腺眼症の患者 40 名、79 眼を対象とした検討で、眼窩脂肪切除量 1.0cc あたり 1.08±0.48mm 眼球突出が改善し、また MRD-2 は 0.45±0.28mm の改善がみられた。眼窩脂肪減圧術は、術後の眼球突出改善量を予測し、定量化できる有用な術式で、また下眼瞼後退の改善にも有効であるとされた。質疑では、筋円錐内の脂肪を取って、医原性の眼球運動障害にならないのか、との質問があった。その回答では、1%以下で生じる可能性があるとのことであり、視神経症の症状は自然に改善することもあるが、やはり視神経まわりは注意している、とのことであった。脂肪は最大でどれだけ取ることがあるかとの質問に対して、片眼につき最大 7cc 切除する場合がある。

【O3-4】　第 4 席は、安積淳先生（神戸海星病院眼科・アイセンター）による「甲状腺眼症（TED）におけるサトラリズマブによる IL-6 シグナル阻害：国際共同第 3 相臨床試験（SatraGo-1 試験）デザイン」の報告であった。サトラリツマブは IL-6 受容体を標的とするリサイクリング抗体であり、現在は視神経脊髄炎スペクトラム障害に対する投与が承認されている。今回はサトラリツマブの急性あるいは慢性の甲状腺眼症に対する第 3 相臨床試験の報告であった。
ヘルテル眼球突出計による測定誤差についての質問があり、測定者はその測定法についてのビデオ研修を見ているので、誤差は少ないと考えられる。CT、MRI はもちろん臨床としては撮っているが、この治験のための必須項目ではなかった。IL-6 の効果についての質問があったが、脂肪か筋のどちらに効きやすいかは不明である。

【O3-5】　第 5 席は、奥拓明先生（京都府立医科大学眼科）による「眼窩下壁開放型骨折における眼窩脂肪偏位量と術後眼球運動の関連」の報告であった。評価の対象は 121 例（女性 43 例、男性 78 例）であり、Hess Area Ratio（HAR）に関わる因子の多変量解析を行った。HAR が 85%を超える要因として、1 ヶ月時点で男性、術前 HAR が高い、脂肪偏位量が少ないこと、術後 3 ヶ月時点では男性、術前 HAR が高いことが有意であった。男性は女性より複視が術後に改善しやすく、術後 6 か月でも、複視の改善は男性の方が良かったが、その理由は不明である。今回の脂肪の脱出量は距離で測定しているが、ボリュームで測定する方が良いのでないかとの意見があった。

【O3-6】　第 6 席は村井佑輔先生（神戸海星病院眼科・アイセンター）による「当院における眼窩内側壁減圧術について」の報告であった。内側壁減圧単独症例では眼球突出度は平均 3.8±

1.4mm 改善した。甲状腺眼症に対する内側壁減圧は形成用顕微鏡を用いることで良好な術野が得られ、また小サイズのダイヤモンドバーの導入によって堀削を安全に行うことができた。術後の内斜視に対しては、斜視手術で良好に解消できた。

【O3-7】　第 7 席は安積淳先生（神戸海星病院眼科・アイセンター）による「神戸海星病院における眼窩外側壁減圧術について」の報告であった。外側壁減圧は、形成用顕微鏡を用いて実施し、眼窩の深部外側に加え、外上方の涙腺窩周囲や外下方の頬骨～上顎洞まで広範囲に掘削することでより大きな減圧効果が得られ、術後に眼球突出度は平均 7.5 ± 1.8mm（45 例 85 眼）減少していた。質疑では、視神経症に対して、内側壁減圧はかなり前方から開けているように見えるが、もっと奥から行ってはどうかとの意見があった。その回答では、前方から十分に奥まで開放しており、視神経症の改善とともに眼球突出の改善にも繋がっているとのことであった。

日本眼形成再建外科学会役員一覧

■理事長：
野田 実香（野田実香まぶたのクリニック/井上眼科病院）

■副理事長：
恩田 秀寿（昭和大学医学部眼科学講座主任教授）
鈴木 茂伸（国立がん研究センター中央病院眼腫瘍科長）

■常任理事：
後藤 浩（東京医科大学臨床医学系眼科学分野主任教授）

■監事：
安積 淳（神戸海星病院眼科部長）

■理事：
・学術
垣淵 正男（兵庫医科大学形成外科教授）
鈴木 亨（鈴木眼科クリニック院長）
高比良 雅之（金沢大学医学系眼科学病院臨床教授）
渡辺 彰英（京都府立医科大学眼科学内講師）
・広報
田邉 美香（九州大学大学院医学研究院眼科分野）
辻 英貴（がん研究会有明病院眼科部長）
三戸 秀哲（井出眼科病院医長）
・教育
今川 幸宏（大阪回生病院 眼形成手術センター）
嘉島 信忠（大浜第一病院）
根本 裕次（日本医科大学眼科）
村上 正洋（まぶたとヒフのクリニック千駄木プラザ形成外科）
・国際
三村 真士（兵庫医大/愛媛大学／東邦大学佐倉）
・総務
加瀬 諭（北海道大学眼科）
小久保 健一（横浜市立大学附属市民総合医療センター）

■協力会員：
・社会保険
尾山 徳秀（うおぬま眼科）
林 憲吾（横浜桜木町眼科）
・ウェブサイト
有田 量一（有田眼科）
鶴丸 修士（鶴丸眼科）
・理事長補佐
金久保 佐知子（金久保眼科）

■顧問：
大島 浩一（国立病院機構岡山医療センター眼科医長）
酒井 成身（新宿美容外科・歯科院長）
敷島 敬悟（東京慈恵会医科大学眼科学講座教授）

■名誉会員：
稲冨 誠（昭和大学名誉教授）
久保田 伸枝（帝京大学医学部名誉教授）
田邉 吉彦（タナベ眼科）
中川 喬（医大前中川眼科院長・札幌医科大学名誉教授）
中村 泰久（横浜相鉄ビル眼科）
八子 恵子（北福島医療センター）

■賛助会員：
株式会社アツザワプロテーゼ
株式会社 ellman-Japan
株式会社カジヤマプロテーゼ
参天製薬株式会社
千寿製薬株式会社
帝人メディカルテクノロジー株式会社
株式会社ニデック
日本アルコン株式会社
株式会社日本義眼研究所
ファイバーテック株式会社
株式会社マスダ

※氏名・企業名は各項、五十音順

日本眼形成再建外科学会学術集会の開催履歴

	会期	開催地	開催会場	会長	主幹
第1回	2013年12月14日～12月15日	愛知	愛知医科大学	柿崎裕彦	愛知医科大学
第2回	2014年12月 6日～12月 7日	兵庫	シマブンホール	安積 淳	神戸海星病院
第3回	2015年12月12日～12月13日	岡山	岡山国際交流センター	大島 浩一	岡山医療センター
第4回	2016年12月12日～12月13日	大阪	大阪国際交流センター	三戸秀哲	井出眼科病院
第5回	2017年6月3日～6月4日	福岡	北九州国際会議場	鈴木 亨	鈴木眼科
第6回	2018年6月2日～6月3日	東京	慶應義塾大学日吉キャンパス	野田実香	慶應義塾大学
第7回	2019年5月18日～5月19日	東京	がん研究会吉田富三記念講堂	辻 英貴	がん研究会有明病院
第8回	2021年5月15日～5月16日	愛媛	WEB開催	鄭 暁東	愛媛大学
第9回	2022年4月9日～4月10日	大阪	WEB開催	三村真士	大阪国際会議場
第10回	2023年6月3日～6月4日	北海道	北海道大学学術交流会館	加瀬 諭	北海道大学
第11回	2024年5月11日～5月12日	東京	昭和大学上條記念館	恩田秀寿	昭和大学

会則

第 1 章　総則

(名称)

第 1 条：本会は日本眼形成再建外科学会 (Japanese Society of Ophthalmic Plastic and Reconstructive Surgery: JSOPRS)と称する。

(事務局)

第 2 条：本会は事務局を日本眼形成再建外科学会（〒150-6090 東京都渋谷区恵比寿 4-20-4 恵比寿ガーデンプレイス グラススクエア PORTAL POINT Ebisu #B5　電話:03-6456-4018）に置く。理事会の承認を得たうえで、会計業務など運営の一部を学会運営業者に委託することができる。

第 2 章　目的および事業

(目的)

第 3 条：本会は眼形成外科に関する最新の情報交換と会員相互の研鑽を目的とする。

(事業)

第 4 条：本会は前条の目的を達成するため次の事業を行なう。

1）学術集会の開催
2）会誌の発行
3）その他、本会の目的を達成するために必要な事業

第 3 章　会員

(種別)

第 5 条：本会の会員は、眼形成外科に興味を持つ医師およびその関連分野の関係者をもって構成する。

1）正会員
2）名誉会員
3）賛助会員

(入会)

第 6 条：入会を希望する医師は、所定の入会申込書に記入の上、入会金、当該年度の会費を添えて本会事務局に申込まなければならない。医師以外の者で入会を希望する場合、所定の入会申込書を本会事務局に提出し、理事会の承認を得なければならない。承認後、入会金、年会費の納入をもって、入会手続きの完了とする。

第 7 条：名誉会員は、眼形成外科研究の発展に特に功績のあった者で、理事会が推薦し、決定する。

第 8 条：賛助会員は、本会の事業を授助するため所定の賛助会費を納人する団体および個人とする。

(入会員および会費)

第 9 条：入会金は会員種別を問わず 5,000 円とする。正会員（顧問を含む)の年会費は 5,000 円とする。なお、賛助会員の年会費は 50,000 円とする。

第 10 条：名誉会員は入会金、年会費を免除する。

(資格の喪失)

第 11 条：会員が次の各号に該当した場合は、その資格を喪失するものとする。

1）退会したとき
2）理事会の議決によって除名されたとき

(退会)

第 12 条：会員が退会する場合には、事前にその旨を本会事務局に届け出なければならない。

(除名)

第 13 条：会員が次の各号に該当するときは、理事会の議決により除名することができる。

1）本会会員として著しく品位を欠く行為があったとき
2）特別の理由なく会費を 2 年以上滞納したとき

第 4 章　役員

(役員)

第 14 条：本会に正会員の中から次の役員をおく。

1）理事長 1 名
2）副理事長 2 名
3）常任理事 若干名
4）理事 8 名以上
5）監事 2 名
6）学術・広報・教育　それぞれ 1 名以上
7）総会長 2 名（但、当該年度 1 名、次年度 1 名とする）
8) 顧問 数名

(理事長)

第 15 条：理事長は理事の互選によって選出される。理事長は本会を代表し、会務を掌握し、理事会を招集する。理事長は収支予算および決算、役員人事など主な会務について、総会もしくはその他の方法により、会員に報告しなければならない。

(副理事長)

第 16 条：副理事長は理事の互選によって選出される。副理事長は理事長の業務を補佐し、理事長が欠員の場合には理事長の職務を代行する。

(常任理事)

第 17 条：理事長は必要と認めれば常任理事を若干名おくことができる。常任理事は理事会での議決権を有し、任期終了は定めない。

(理事)

第 18 条：理事は理事会を構成し、会の運営に必要な諸事項を審議決定する。尚、新たな理事の選出は理事の推薦に基づき、全理事の 3 分の 2 以上の賛成をもってこれを認める。理事の人数は会員数の 1 割以下とする。学術・広報・教育担当理事は理事会で理事の中から選出される。学術担当理事は会誌の発行、投稿論文の査読などを行う。広報担当理事は広報業務などを行う。教育担当理事は教育関連の業務などを行う。

(監事)
第 19 条：監事は理事の中から、理事会で選出される。監事は本会の財産、会計および会務の執行を監査し、総会で意見を述べることができる。
(学術集会における大会長)
第 20 条：
1）大会長は、前々年度の理事会で選出される。大会長は当該年度の学術集会運営に当たる。
2）大会長は、当該年およびその前年に開催される理事会に出席し、学術集会の準備状況報告、結果報告をしなければならない。
3）理事でないものを大会長として推薦する場合、その候補者に理事会への出席を求めることができる。
（顧問）
第 21 条：顧問は、眼形成外科研究の発展に特に功績のあった者で、理事会が推薦し、決定する。顧問は、本会の運営が適正に行われるよう指導する立場にあり、理事会へ出席することができる。評決には加わらない。
(役員の任期と欠員について)
第 22 条：理事長、副理事長、理事、監事、学術・広報・教育の任期は 3 年間とする。ただし再任を妨げない。役員に欠員が生じた場合の補充とその方法については、理事会でこれを決定する。大会長の任期は担当する学術集会が終了するまでとし、次年度大会長にその職務を引き継ぐものとする。大会長は連続して就任することはできない。ただし、再任を妨げない。

第 5 章　学術集会・理事会・学会誌

(学術集会・総会)
第 23 条：原則として学術集会を毎年 1 回開催する。開催時期は理事会と大会長の合議で決定する。学術集会での筆頭演者は本学会員でなければならない。但し、大会長が許可した場合はその限りではない。共同発表者に会員以外の者を含んでも差し支えない。プログラムの編成は、理事長、副理事長、理事、当該年度総会長および次年度大会長によって行われる。大会長は会員以外の者を学術集会に招請し、学術集会で発表させることができる。原則として総会を毎年 1 回開催する。議事は、出席正会員の過半数の可否により決する。
(理事会)
第 24 条：理事会は理事をもって組織し、原則として総会期間中に以下の事項を審議する。なお、理事会には理事長、大会長の承認を経て、関係者の参加を許可することがある。
1）毎年度の事業および会計に関する事務
2）その他、理事会が必要と認めた事項
3）理事会は理事の 3 分の 2 以上の出席をもって成立する。ただし、予め委任状を提出した者は出席者とみなす。
4）理事会の審議は出席理事の過半数をもって決し、可否同数のときは理事長の決するところによる。
(学会誌)
第 25 条：会誌は電子版を発行する。会誌の会員による閲覧は、無料とする。

第 6 章　会計

(会計年度)
第 26 条：本会の会計年度は毎年 4 月 1 日に始まり、翌年 3 月 31 日に終了とする。
(事務局の経費)
第 27 条：本会の事務局の運営に要する経費は年会費をもってこれに充てる。
(総会の運営費)
第 28 条：総会の運営費は総会の都度、参加費などを徴収してこれに充てる。
参加費の額は年度毎に総会長が決定する。会員以外の講演者を総会に招請した場合、総会長もしくは理事会の裁量により、参加費を免除することができる。

第 7 章　会則の変更

(会則の変更)
第 29 条：この会則は理事会および総会の議決を経て変更することができる。

〔附則〕
この会則は平成 25 年 4 月 1 日から施行する。
平成 25 年 4 月 10 日一部改変。
平成 25 年 5 月 29 日一部改変。
平成 26 年 2 月 5 日一部改変。
令和元年 7 月 10 日一部改変。
令和 2 年 2 月 1 4 日一部改変
令和 3 年 5 月 1 9 日一部改変

入会案内

■入会資格■

正会員　　眼形成外科に関心をもち、所定の手続きを経て申し込んだ者。
賛助会員　本会の趣旨に賛同する個人または団体で、所定の手続きを経て申し込んだ者。
※入会に際しては事後審査（本人確認）があります。 会員登録情報に誤植を除く虚偽の記載があった場合、日本眼形成再建外科学会は事後審査によって入会を取り消すことができます。 またその場合、支払われた会費の返還は行いません。

■入会費■

入会費は会員種別を問わず 5,000 円となります。
入会費　　５，０００円

■年会費■

年会費は 4 月～3 月の 1 年分となります。 入会月からの 1 年間ではございませんのでご了承ください。
正会員　　５，０００円
賛助会員　５０，０００円

■会員登録 & 会費支払い手続きについて■

≫正会員
日本眼形成再建外科学会ホームページ「ご入会手続き（https://gkb.jp/s/jsoprs/application）」よりお手続き下さい。
登録の流れは
１．会員基本情報の登録→２．会費決済→登録完了です。
※会員本人からの退会申し入れがない限り、毎年 4 月で会員を自動更新とさせていただきます。

≫賛助会員
賛助会員として入会をご希望の場合はまず事務局までメール（jsoprs@mediproduce.com）でご一報ください。
登録の流れは
１．会員基本情報の登録→ ２．審査→ ３．会費決済→ 登録完了です。
※会員基本情報の登録・審査通過後、会費のお支払い方法（振込先口座等）について、登録メールアドレスへご案内させていただきます。
※賛助会員の会費のお支払いは、口座振り込み限定となります。ご了承ください。

■会員特典■

正会員
1. 会員専用メーリングリストにご参加いただくことができます。
2. 本会の主催する学術集会、その他行事案内を配布致します。
3. 学術集会その他の行事に参加し研究発表あるいは学会誌に投稿することができます。
4. 会員専用 web ページをご利用いただくことができます。過去の学術集会での講演動画や、会員様からご提供頂いた手術動画を閲覧することができます。

賛助会員
1. 本会の主催する学術集会、その他行事案内を配布いたします。
2. 学術集会その他の行事に参加し研究発表あるいは学会誌に投稿することができます。
3. 年 1 回開催される学術集会の抄録と年 2 回発刊される Newsletter に、会社名を掲載いたします。
4.上記の発刊物に掲載する広告を優先的に案内させて頂きます。

■会員登録情報の変更について■

会員マイページ（https://gkb.jp/s/jsoprs/login）より更新をお願い致します。

■退会について■

退会を希望される方は、会員マイページ（https://gkb.jp/s/jsoprs/login）へログインいただき、お問合せフォームより退会の旨ご連絡ください。
※お電話ではお受けできませんので、あらかじめご了承ください。

■お問い合わせ先■

「日本眼形成再建外科学会 JSOPRS」事務局
住所　：〒150-6090
　　東京都渋谷区恵比寿 4-20-4
　　恵比寿ガーデンプレイス グラススクエア
　　PORTAL POINT Ebisu #B5
TEL　：03-6456-4018（平日 10:00～18:00）
email : jsoprs@mediproduce.com

投稿規定

日本眼形成再建外科学会では、年に一回学術雑誌を刊行いたします。投稿論文、学会原著の投稿を受け付けております。本誌宛に投稿される投稿論文・学会原著は、先ず眼科臨床紀要誌に掲載され、次いで日本眼形成再建外科学会雑誌（PDF 版）としても掲載されます。眼科臨床紀要誌での掲載によって医中誌 WEB の検索にも挙がり、眼科専門医取得に必要とされる「筆頭著者としての学術論文の執筆」の要件も満たすことになります。
詳しくは下記の投稿規定をご確認の上、奮ってご投稿くださいますようにご案内いたします。

名称　日本眼形成再建外科学会誌
編集　日本眼形成再建外科学会
発行　眼科臨床紀要会
　　〒112-0004　東京都文京区後楽 2-18-8
　　公和図書株式会社　内
提出　日本眼形成再建外科学会事務局
　　〒150-6090
　　東京都渋谷区恵比寿 4-20-4
　　恵比寿ガーデンプレイス グラススクエア
　　PORTAL POINT Ebisu #B5
　　E-mail： jsoprs@mediproduce.com

投稿規程　　眼科臨床紀要会の投稿規程（下記）に準ずる

論文を掲載するか否かは、査読者の意見を参考にして日本眼形成再建外科学会の査読委員会（理事長、副理事長、学術担当）が決定します。掲載が決定した論文は、日本眼科臨床紀要誌に掲載されます。さらに年に一回本学会関連の記事と学術集会の抄録を集めて学会誌を PDF で作成します。
下記の眼科臨床紀要会の投稿規定に従ってご投稿ください。
原本 1 部およびコピー1 部の合計 2 部に加え、CD-R 等に保存したものを提出してください。ただし著作権譲渡同意書以外は電子メール経由でも構いません。

眼科臨床紀要会の投稿規程（眼科臨床紀要会からの抜粋）
https://ganrinki.net/thesis_contest/contribution_rules01

１．他誌に既に発表されていないか、投稿中でない原著論文の投稿を受け付けます。

２．論文を掲載するか否かは、査読者の意見を参考にして、編集委員会が決定します。
編集方針に従って、原稿の修正、加筆、削除などを求める場合があります。
編集上の事項を除いて、掲載論文の内容に関する責任は著者にあります。

３．ヘルシンキ宣言（世界医師会）の理念を踏まえ、本人の自由意志による同意（informed consent）を得てください。実験対象が動物の場合にも、愛護精神の観点から十分な配慮をしてください。
４．原稿は、ワードプロセッサーを用い、A4 判で作成してください。
ページ番号：タイトルページを第 1 ページとして、順次ページ番号を付けてください。
原稿の長さ：原則として、本文と文献とをあわせて 8,000 字以内、図表は 6 点以内とします。

５．原本 1 部およびコピー1 部の合計 2 部に加え、CD-R 等に保存したものを提出してください。

６．原稿は、以下の区分ごとに、新しいページで書き始めてください。英文要約の添付は自由です。
1）タイトルページ
2）要約、キーワード
3）本文
4）文献
5）図（写真）
6）図の説明文
7）表

７．原稿の各部分は、以下の諸点に留意して作成してください。
1）タイトルページ
ダウンロードリンクより、Word 形式または PDF 形式のファイルをダウンロードの後、所定の事項を入力していただき、プリントアウトを原稿の第 1 ページとしてください。
入力したファイルは、原稿のデータとともに提出してください。
PDF　https://ganrinki.net/document/title-page.pdf
Word　https://ganrinki.net/document/title-page.dotx
2）和文要約、キーワード
400 字以内で、論文の概要が具体的にわかるように目的、対象、結果、結論に分けて書いてください。臨床報告では、背景、症例報告、結論としてください。要約の下に、キーワード（5 個以内）を重要な順に列記してください。
3）英文要約、キーワード
英文要約の添付は必須ではありません。添付される場合は 1,000 字以内で、Purpose、Methods、Results、Conclusions に分けてください。臨床報告では、Background、Case report、Conclusions としてください。キーワードは和文に合わせた英文を列記してください。
4）本文
原則として、以下の項目順に記述してください。
・実験研究、臨床研究の場合：緒言、対象および方法、結果、考按
・症例報告の場合：緒言、症例、考按
各項目内での細区分には、1、（1）を用いてください。
略語は初出時にフルスペルを付けてください。

文献の引用は、該当箇所の右肩に、番号を片括弧でくくって示してください［例：……の報告 1）がある。］。
5）文献
本文中に引用した文献のみを、引用順に、番号とともに記載してください。番号は片括弧でくくってください。
未発表の成績は印刷中の論文のみを（印刷中）として引用することができます。掲載予定証明書のコピーを添付してください。
学会発表（抄録集）は引用できませんので、本文中に（　　）書きで記入してください。
著者が 3 名以上の場合には、筆頭から 2 名を列記し、それ以後は「、他」、「、et al」としてください。
文献の書誌事項は以下に準じて記載してください。
（1）雑誌の場合
著者名：論文標題。雑誌名　巻数：初頁－終頁、発行年。
著者名と論文標題は、原文のとおり記載してください。
雑誌名は、日本語雑誌の場合には各雑誌で決められた略称を、外国語雑誌の場合には Index Medicus に示された略称をそれぞれ用いてください。
（2）単行本の場合
著者名：書名。出版社名、発行地名、初頁－終頁、発行年。
著者名：論文標題。編者名：書名。出版社名、発行地名、初頁－終頁、発行年。
日本語の単行本で、編者のある場合には編者名の後に（編）：を書いてください。外国語の単行本で、編者のある場合には編者名の前に in：を、編者名の後に（ed または eds）：を書いてください。
外国語書名の単語の頭文字（冠詞、前置詞を除く）は大文字で書いてください。
単行本中の一部を引用した場合は、初頁－終頁を記載してください。
6）図（グラフ、写真を含む）
データが無い図（写真）は、裏面に筆頭著者名、図番号、天地を示す矢印を記載し、カラー印刷を希望する場合その旨も付記してください。
データがある図（写真）は原稿にデータを挿入のうえ、図番号を入力してください。
患者の写真を用いる場合は、個人が特定できないようにトリミングまたはマスキングを工夫してください。患者を特定できるような写真が必須の場合は、原則として承諾書のコピーを添付してください。
カラー印刷を希望する場合、プリントした原稿の図の横にその旨を手書きしてください。
いずれの場合もカラー印刷は実費を頂きます。
7）図の説明文
図の内容が容易に理解できるように、日本語で簡潔明確に書いてください。
図の中のシンボル、矢印、略語などについて説明してください。
8）表
原則として、A4 判サイズの用紙に、ワードプロセッサーなどで作成してください。
表の表題（タイトル）を表の上部に書いてください。
記号や略語、統計分析結果などの説明は、表の下部に脚注の形で記載してください。

８．著作権
掲載論文の著作権は、眼科臨床紀要会に帰属します。
投稿にあたっては、著作権譲渡に同意する旨の書類に、著者全員の署名が必要です。
本用紙は下記よりダウンロード可能です。
投稿論文著作権譲渡書
https://ganrinki.net/document/assignment_20181106.pdf

９．掲載料
掲載料は、筆頭著者が会員の場合は 2 ページ分無料、写植・トレース代無料、非会員の場合は全額著者負担とさせていただきます。

１０．別刷
30 部を無料進呈します。
有料の別刷申し込み部数は 50 部単位とします。50 部未満は受け付けません。タイトルページに希望部数を記入してください。校正時に確認してください。

１１．校正
著者校正は、原則として、1 回とします。印刷ミスの訂正を主とし、字句の加筆、削除、変更はできるだけ避けてください。大幅な改変のために内容が変化した場合には再査読を必要とすることがあります。

著 作 権 譲 渡 同 意 書

眼科臨床紀要会　殿

論文名

表記論文は，下記に署名した全執筆者が共同して書いたものであり，今まで他の雑誌に発表されたことがなく，また他の雑誌に投稿中でないことを認めます。

表記論文が，眼科臨床紀要に掲載された場合は，その著作権を眼科臨床紀要会に譲渡することに同意します。

筆頭著者署名　　（　　年　　月　　日）

（e-mail：　　）

共著者署名　　（　　年　　月　　日）

（e-mail：　　）

〃　　（　　年　　月　　日）

（e-mail：　　）

〃　　（　　年　　月　　日）

（e-mail：　　）

〃　　（　　年　　月　　日）

（e-mail：　　）

〃　　（　　年　　月　　日）

（e-mail：　　）

〃　　（　　年　　月　　日）

（e-mail：　　）

注：全著者の自筆署名を筆頭著者，共著者の順に列記してください。捺印は不要です。
メールアドレスのご記入には，o(オー)と0(ゼロ)，1(イチ)とI(大文字のアイ)やl(小文字のエル)，-(ハイフン)と_(アンダーライン)など区別がつきにくい文字はフリガナを振るなど，できるだけ解りやすくご記入ください。
なお，共著者の署名が上記の欄に書ききれない場合には，本紙をコピーしたものに必ず全員の署名を受けてお送りください。

『眼科臨床紀要』 論文タイトルページ

本用紙はホームページ(http://www.ganrinki.net)に，Word 形式および PDF 形式のデータがございます．
データ上にご入力いただき，論文とともにお送りいただけると幸いです．
所属・執筆者名は，筆頭著者および共著者ともに記入してください．

『日本語』

論文名：

所　属：

著者名：

『英　語』(必須)

論文名：

所　属：

著者名：

□会員　□非会員（筆頭著者についていずれかに✓をお付け下さい）

別刷請求宛先

住所：〒

氏名：

電話：　　FAX：

e-mail：

校正宛先（別刷請求宛先と異なる場合のみ記入）

住所：〒

氏名：

電話：　　FAX：

e-mail：

原稿枚数：本文　　枚 ／ 図・写真　　点 ／ 表　　点

カラー掲載：□有(ご希望される図・写真等は原稿にご明示下さい)　□無

編集後記

今年度も日本眼形成再建外科学会の学会誌が完成いたしました。本誌は年一度の発刊であり、2021 年度の初版から数えて本報は第 4 巻ということになります。本年度の学術集会は、2024 年 5 月 11～12 日に昭和大学眼科の恩田秀寿先生会長のもとに東京で開催されました。参加者は約 230 名とのことで、特別講演、招待講演、教育講演、シンポジウム、セミナー、手術実習など盛り沢山の企画があり、大盛会でした。本誌では学会長ならびに座長をお勤めになられた先生方による印象記が掲載されています。

学術集会の抄録につきましては、眼科臨床紀要誌の 2025 年 1 月号にも掲載されていますので、どうぞご参照ください。また、その学術集会での根本裕次先生（日本医大）の「ブタを用いた眼窩手術教育」の演題と、野口魁斗先生（飯田市立病院）の「若年女性の基底細胞癌に対する保存強膜移植」の演題の学会原著を掲載しています。これら学会原著は眼科臨床紀要誌に投稿する形式をとり、やはり 2025 年 1 月号にも掲載されていますので、医中誌 WEB の検索にも挙がってきます。また、眼科専門医の取得を目指す若い先生方には「筆頭著者としての学術論文の執筆」の要件ともなります。

本年 5 月には京都府立医大眼科の渡辺彰英先生会長のもと第 12 回の学術集会が開催される予定ですので、演題登録をされた先生方には、本誌への学会原著の投稿もご考慮いただけますようよろしくお願いいたします。

今後も、ますます日本眼形成再建外科学会が発展することを祈念いたします。

高比良雅之
（金沢大学附属病院眼科）